

**DESCRIPCIÓN HISTOLOGICA DEL SISTEMA DIGESTIVO DE *Didelphis
marsupialis* (Linnaeus, 1758)**

**JOSÉ DAVID GUTIERREZ RICO
121002513**

**DIEGO FERNANDO VARGAS USECHE
121002537**

**UNIVERSIDAD DE LOS LLANOS
FACULTAD DE CIENCIAS AGROPECUARIAS Y RECURSOS NATURALES
ESCUELA DE CIENCIAS ANIMALES
PROGRAMA DE MEDICINA VETERINARIA Y ZOOTECNIA
VILLAVICENCIO
2016**

DESCRIPCIÓN HISTOLOGICA DEL SISTEMA DIGESTIVO DE *Didelphis marsupialis* (Linnaeus, 1758)

**JOSÉ DAVID GUTIERREZ RICO
121002513**

**DIEGO FERNANDO VARGAS USECHE
121002537**

**Trabajo de investigación como requisito para optar al título de Médico
Veterinario Zootecnista**

**GUSTAVO GONZÁLEZ PAYA MV. Esp.
DIRECTOR**

**MARITZA MEDINA RAMIREZ MVZ. Esp.
CO-DIRECTOR**

**Línea de investigación: Morfofisiología y estudios epidemiológicos en
especies silvestres.**

**UNIVERSIDAD DE LOS LLANOS
FACULTAD DE CIENCIAS AGROPECUARIAS Y RECURSOS NATURALES
ESCUELA DE CIENCIAS ANIMALES
PROGRAMA DE MEDICINA VETERINARIA Y ZOOTECNIA
VILLAVICENCIO
2016**

AUTORIZACIÓN

Yo José David Gutiérrez Rico mayor de edad, vecino de Villavicencio, Meta. Identificado con la cedula de ciudadanía No. 1.024.531.095 de Bogotá, actuando en nombre propio en mi calidad de autor del trabajo de tesis, monografía o trabajo de grado denominado DESCRIPCIÓN HISTOLOGICA DEL SISTEMA DIGESTIVO DE *Didelphis marsupialis* (Linnaeus, 1758).

Hago entrega del ejemplar y de sus anexos de ser el caso, en formato digital o electrónico (CD-ROM) y autorizo a la universidad de los llanos, para que en los términos establecidos en la ley 23 de 1982. Ley 44 de 1993. Decisión Andina 351 de 1993. Decreto 460 de 1995 y demás normas generales sobre la reproducción, comunicación pública, transformación y distribución (alquilar, préstamo público e importación) que me corresponden como creador de la obra de objeto del presente documento. **PARAGRAFO:** la presente autorización, se hace extensiva, no solo a las facultades y derechos de uso sobre la obra en formato de soporte material, sino también para formato virtual, electrónico, digital, óptico, usos en red internet, extranet, etc; y en general para cualquier formato conocido o por conocer.

El AUTOR – ESTUDIANTE, manifiesta que la obra objeto de la presente autorización, es original y la realizo sin violar o usurpar derechos de autor de terceros, por lo tanto la obra es exclusiva autoría y detecta la titularidad sobre la misma. **PARAGARAFO:** en caso de presentarse cualquier reclamación o acción por parte de un tercero en cuanto los derechos de autor sobre la obra en cuestión. El AUTOR - ESTUDIANTE, asumirá toda la responsabilidad, y saldrá en defensa de los derechos aquí autorizados, para todos los efectos la universidad actúa como un tercero de buena fe.

Para constancia, se firma el presente documentó en dos (2) ejemplares del mismo valor y tenor en Villavicencio, Meta: a los ____ días del mes de _____ de dos mil diecisiete (2017).

EL AUTOR - ESTUDIANTE

(Firma) _____
José David Gutiérrez Rico

C.C. No. 1.024.531.095 de Bogotá, Cundinamarca.

AUTORIZACIÓN

Yo Diego Fernando Vargas Useche mayor de edad, vecino de Villavicencio, Meta. Identificado con la cedula de ciudadanía No. 1.121.901.723 de villavicencio, actuando en nombre propio en mi calidad de autor del trabajo de tesis, monografía o trabajo de grado denominado DESCRIPCIÓN HISTOLOGICA DEL SISTEMA DIGESTIVO DE *Didelphis marsupialis* (Linnaeus, 1758).

Hago entrega del ejemplar y de sus anexos de ser el caso, en formato digital o electrónico (CD-ROM) y autorizo a la universidad de los llanos, para que en los términos establecidos en la ley 23 de 1982. Ley 44 de 1993. Decisión Andina 351 de 1993. Decreto 460 de 1995 y demás normas generales sobre la reproducción, comunicación pública, transformación y distribución (alquilar, préstamo público e importación) que me corresponden como creador de la obra de objeto del presente documento. **PARAGRAFO:** la presente autorización, se hace extensiva, no solo a las facultades y derechos de uso sobre la obra en formato de soporte material, sino también para formato virtual, electrónico, digital, óptico, usos en red internet, extranet, etc; y en general para cualquier formato conocido o por conocer.

El AUTOR – ESTUDIANTE, manifiesta que la obra objeto de la presente autorización, es original y la realizo sin violar o usurpar derechos de autor de terceros, por lo tanto la obra es exclusiva autoría y detecta la titularidad sobre la misma. **PARAGARAFO:** en caso de presentarse cualquier reclamación o acción por parte de un tercero en cuanto los derechos de autor sobre la obra en cuestión. El AUTOR - ESTUDIANTE, asumirá toda la responsabilidad, y saldrá en defensa de los derechos aquí autorizados, para todos los efectos la universidad actúa como un tercero de buena fe.

Para constancia, se firma el presente documentó en dos (2) ejemplares del mismo valor y tenor en Villavicencio, Meta: a los ____ días del mes de _____ de dos mil diecisiete (2017).

EL AUTOR - ESTUDIANTE

(Firma) _____
Diego Fernando Vargas Useche

C.C. No. 1.121.901.723 de Villavicencio, Meta,

AGRADECIMIENTOS

La culminación de esta tesis nos representa una brecha que separa el final de una gran etapa de aprendizaje tanto en lo científico como en valores humanos, y marca el inicio de una nueva era laboral donde pondremos en práctica todo aquel conocimiento adquirido durante estos años de preparación en este mundo de ideas y sabiduría denominada universidad.

Es para nosotros de gran orgullo poder culminar un trabajo arduo y con algunas dificultades como lo es el desarrollo de esta tesis de pregrado, por tal motivo, queremos exaltar y agradecer el gran apoyo brindado por nuestro director y profesor Gustavo González Paya, por ser ese pilar importante en nuestra formación profesional y dirigirnos en tan importante trabajo.

TABLA DE CONTENIDO

RESUMEN	10
ABSTRACT	11
1 INTRODUCCIÓN	12
2 OBJETIVOS.....	14
2.1 OBJETIVO GENERAL	14
2.1.1 OBJETIVOS ESPECIFICOS	14
3 REVISIÓN DE LITERATURA	15
3.1 Clasificación de los marsupiales	15
3.2 Principales características de los marsupiales	15
3.3 Descripción morfológica del sistema digestivo en marsupiales.	18
3.4 Orden <i>Didelphimorphia</i> Gill, 1872	22
3.4.1 Familia <i>Didelphidae</i> Gray, 1821	23
3.4.2 Genero <i>Didelphis</i> Linnaeus, 1758	23
3.4.3 Especie <i>Didelphis marsupialis</i> (Linnaeus, 1758)	24
3.5 Nombre común	24
3.6 Medidas	25
3.7 Fórmula dentaria.....	25
3.8 Descripción general	26
3.9 Distribución geográfica.....	27
3.10 Historia natural y ecología.....	27
3.11 Utilidades en las comunidades de la región Amazónica.....	29
3.12 Reservorio de <i>Tripanosoma cruzi</i>	30
4 METODOLOGÍA	31
4.1 Área de estudio.....	31
4.2 Material biológico	31
4.3 Toma de muestras	31
4.4 Descripción histológica.....	31
5 RESULTADOS.....	33
5.1 Labio.....	33
5.2 Paladar duro	34
5.3 Glándula salival.....	34
5.4 Lengua.....	34

5.5	Esófago.....	34
5.6	Estómago.....	36
5.7	Intestino delgado.....	37
5.8	Ciego	40
5.9	Colon	40
5.10	Hígado	41
5.11	Páncreas.....	41
6	DISCUSIÓN.....	44
7	CONCLUSIONES	47
8	BIBLIOGRAFÍA	48

LISTA DE FIGURAS

Figura 1. Miembros posteriores de marsupiales	16
Figura 2. Vista lateral de los cráneos y mandíbulas inferiores de <i>Sminthopsis breviceps</i> y <i>Petaurus laniger</i>	17
Figura 3. Tracto gastrointestinal de dos especies de <i>Dasyuridae</i>	18
Figura 4. Tracto gastrointestinal de la familia <i>Peramilidae</i> y <i>Didelphidae</i>	18
Figura 5 . Tracto gastrointestinal de dos especies de no macropodos	20
Figura 6. Tracto gastrointestinal del macropodo <i>Macropus giganteus</i>	20
Figura 7. Forma de escamas caudales en didelfidos.....	22
Figura 8. <i>Didelphis marsupialis</i>	24
Figura 9. Formula dentaria de <i>Didelphis marsupialis</i>	25
Figura 10. Distribución geográfica de <i>Didelphis marsupialis</i> en America y Colombia.....	26
Figura 11. Embriones adheridos a las mamas de una zarigüeya	28
Figura 12. Pasos durante una tinción general de Hematoxilina-Eosina.....	31
Figura 13. Corte histológico de la parte interna del labio de <i>D. marsupialis</i>	32
Figura 14. Corte histológico de paladar de <i>Didelphis marsupialis</i>	34
Figura 15. Corte histológico de glándula salival de <i>Didelphis marsupialis</i>	34
Figura 16. Corte histológico de la lengua de <i>Didelphis marsupialis</i>	35
Figura 17. Corte histológico de esófago de <i>Didelphis marsupialis</i>	36
Figura 18. Corte histológico del estómago de <i>Didelphis marsupialis</i>	37
Figura 19. Corte histológico del intestino delgado de <i>Didelphis marsupialis</i>	38
Figura 20. Corte histológico del ciego de <i>Didelphis marsupialis</i>	39
Figura 21. Corte histológico del colon de <i>Didelphis marsupialis</i>	40
Figura 22. Corte histológico del hígado de <i>Didelphis marsupialis</i>	41
Figura 23. Corte histológico de páncreas de <i>Didelphis marsupialis</i>	42

LISTA DE TABLAS

Tabla 1. Determinación taxonómica de <i>Didelphis marsupialis</i>	23
---	----

RESUMEN

La mayoría de los marsupiales, distribuidos ampliamente en Sur América están representados por la familia *Didelphidae*. Dadas las diferentes condiciones ambientales de este continente con relación al australiano, se dan diversas adaptaciones que originan una línea americana y otra australiana. Por diversas razones las especies australianas han sido más estudiadas y conocidas que las americanas, haciendo que se generalicen ciertos conceptos acerca del grupo. Esta especie se encuentra distribuida ampliamente en todo el territorio nacional, gracias a la capacidad de adaptarse a diferentes zonas y variedad de climas, donde el crecimiento de las zonas urbanas o suburbanas hacia territorios de fauna silvestre, genera que estas sean consideradas una plaga al afectar los medios de vida de los humanos. La Unión Internacional para la Conservación de la Naturaleza, define el estatus de conservación para *D. marsupialis* como LR/lc, que se interpreta como una especie en menor riesgo y de preocupación menor. Para este trabajo se utilizaron tejidos fijados en formalina bufferada al 10 % de dos ejemplares de la especie *D. Marsupialis*, que posteriormente fueron procesadas por los métodos de rutina para tinción de Hematoxilina y Eosina. El tracto digestivo de *D. marsupialis* presentó las cuatro tunicas reportadas para otros mamíferos, mucosa, submucosa, muscular y serosa; en el intestino delgado las vellosidades se caracterizaron por ser largas y delgadas en todos los segmentos, con presencia principalmente de células superficiales de absorción y células caliciformes.

Palabras clave: Epitelio, plexo mientérico, glándulas mucosas, glándulas serosas.

ABSTRACT

The majority of the marsupials widely distributed in South America are represented by the *Didelphidae* family. Given the different environmental conditions of this continent in relation to the Australian, there are several adaptations that originate an American and an Australian line. For various reasons the Australian species have been more studied and known than American, making certain concepts about the group is widespread. This species is widely distributed throughout the national territory, thanks to the ability to adapt to different areas and variety climates, where the growth of urban or suburban areas into wildlife areas, generates these are considered a pest by affecting the livelihoods of humans. The International Union for Conservation of Nature defines the conservation status for *D. marsupialis* as LR / lc, which is interpreted as a species in lower risk and less concern. For this work, fixed tissues were used in 10% buffered formalin of two specimens of the species *D. Marsupialis*, which were subsequently processed by routine methods for staining hematoxylin and eosin. The digestive tract of *D. marsupialis* presented the four tunics reported for other mammals, mucosa, submucosa, muscular and serous; in the small intestine villi they were characterized by long and slender in all segments, with presence of mainly absorbing surface cells and goblet cells.

Keywords: Epithelium, myenteric plexus, mucous glands, serous glands.

1 INTRODUCCIÓN

La zarigüeya es un mamífero marsupial como el canguro, su apariencia física se caracteriza por una cabeza de forma cónica y de grandes dimensiones con relación a su cuerpo, poseen ojos grandes y separados, hocico puntiagudo de nariz desnuda y orejas redondeadas desprovistas de pelo (Emmons y Feer, 1990), poseen una gran habilidad para trepar arboles gracias a su cola prensil que les permite aferrarse a las ramas con facilidad, aunque según Stein y Patton, (2008) esta adaptación se presenta en algunos de los géneros, sus miembros son cortos, cada miembro posterior posee cinco dedos, donde el primero de estos es oponible con el fin de permitirles sujetar objetos y mejorar su habilidad trepadora (Vonhof, 2000). En 1758, este mamífero fue clasificado por Linnaeus como *Didelphis marsupialis*, perteneciente al orden de los insectívoros (Grimwood, 1969).

La familia didelphidae representa la mayoría de los marsupiales distribuidos ampliamente en Sur América (Titira, 2007). Según Groves, (2005, citado por Rueda *et al.*, 2013) existen diversas diferencias adaptativas entre los marsupiales de la región australiana y la zarigüeya común (*Didelphis marsupialis*) de origen americano; por diversas razones las especies australianas han sido más estudiadas y conocidas que las americanas, haciendo que se generalicen ciertos conceptos acerca del grupo, pudiendo incurrir en errores si se tiene en cuenta que las dos líneas han estado aisladas e independientes desde hace varios millones de años (Ceballos *et al.*, 2002, citado por Rueda *et al.*, 2013).

En Colombia, hay una gran biodiversidad de fauna silvestre, identificando diferentes especies de mamíferos, dentro de los que encontramos a la familia *Didelphidae*, genero *Didelphis* y especies *albiventris* y *marsupialis*, distribuidas ampliamente en todo el territorio nacional, gracias a su gran capacidad de adaptarse a diferentes zonas y variedad de climas (Cuartas-Calle *et al.*, 2003); el crecimiento de las zonas urbanas o suburbanas hacia territorios de fauna silvestre, genera que estos mamíferos sean consideradas una plaga al afectar los medios de

vida de los humanos (FAO, 2013). La Unión Internacional para la Conservación de la Naturaleza (UICN), define el estatus de conservación para *Didelphis marsupialis* como LR/lc, lo que significa que es una especie en menor riesgo y de preocupación menor (Astua de Moraes *et al.*, 2016).

El objeto del estudio surge de la necesidad de investigaciones que aporten al conocimiento básico de las diferentes especies silvestres, nosotros buscamos abordar el componente morfológico histológico del sistema digestivo de *Didelphis marsupialis*, que gracias a su patrón de distribución, hábitos alimenticios, alta capacidad de reproducción y resistencia a perturbaciones antropogénicas, permite suponer que es una especie cuya población es relativamente grande (Cruz *et al.*, 2014).

2 OBJETIVOS

2.1 OBJETIVO GENERAL

- Realizar la descripción histológica del sistema digestivo de *Didelphis marsupialis* (Linnaeus, 1758).

2.1.1 OBJETIVOS ESPECIFICOS

- Realizar la descripción histológica de las principales estructuras del tracto digestivo y glándulas anexas en *Didelphis marsupialis* (Linnaeus, 1758).
- Elaborar un archivo fotográfico de la estructura histológica del sistema digestivo de *Didelphis marsupialis* (Linnaeus, 1758).
- Elaborar un archivo de láminas de la estructura histológica del sistema digestivo de *Didelphis marsupialis* (Linnaeus, 1758).

3 REVISIÓN DE LITERATURA

3.1 Clasificación de los marsupiales

Los mamíferos metatherian se conocen en general como marsupiales y se agrupan en siete órdenes y más de 330 especies que se encuentran distribuidas en América del Norte, América del Sur y Australia (Wilson *et al.*, 2005). Los Marsupiales son taxonómicamente menos diversos que los placentarios, pero su larga historia de evolución ha dado lugar a un conjunto de especies cuya diversidad morfológica y ecológica es comparable a la observada en los mamíferos placentarios (Springer *et al.*, 1997). Szalay (1982) propuso una división de las siete órdenes en las cohortes Australidelphia y Ameridelphia; la Australidelphia consta de cinco órdenes: *Dasyuromorphia* (marsupiales carnívoros, ratones marsupiales, diablo de Tasmania), la *Peramelemorphia* (bilbies y bandicuts), la *Notoryctemorphia* (topos marsupiales), la *Diprotodontia* (koalas, wombats, canguros y zarigüeyas) y el orden sudamericano *Microbiotheria* (monito del monte); la Ameridelphia consta de dos órdenes: la *Didelphimorphia* (zarigüeyas) y la *Paucituberculata* (zarigüeyas-musaraña), distribuidos principalmente en América del Sur (Gardner, 2005).

3.2 Principales características de los marsupiales

Los marsupiales se diferencian de los demás mamíferos en varios aspectos de su desarrollo, así como en la estructura de sus dientes, cráneos, esqueletos y tejidos blandos, estos aspectos son cruciales para la identificación de los marsupiales en depósitos fósiles y en inferir el tamaño, la dieta, el grado de arborealidad y estilo de vida (Nowak *et al.*, 2005).

En la mayoría de mamíferos metatherian los siete u ocho dientes de la mandíbula por lo general presentes a cada lado de las mandíbula superior e inferior se dividen en tres premolares y cuatro molares, en contraste con los cuatro premolares y tres molares típicos de los mamíferos euterios; la mandíbula inferior de muchos marsupiales no tiene el mismo número de incisivos como la mandíbula superior (Krause *et al.*, 2006). En los marsupiales se destaca la presencia de huesos epipúbicos tanto en machos como hembras, estos corresponden a un par de

huesos articulados con el pubis en la cintura pélvica (cadera), dirigidos hacia delante en la región abdominal y sujetos a la cara ventral del diafragma (Cuartas-Calle *et al.*, 2003). Esta inserción les permite modificar rápidamente el volumen de la cavidad abdominal, constituyéndose en una adaptación para incrementar la tasa respiratoria y, por tanto su metabolismo (Cuartas-Calle *et al.*, 2003). Estos huesos no están asociados funcionalmente con la bolsa marsupial y aparecen incluso en aquellos marsupiales que carecen de ella (Emmons *et al.*, 1998; Perez-Hernandez *et al.*, 1994; citados por Cuartas-Calle *et al.*, 2003).

Con respecto a su biología reproductiva, el tracto reproductivo de la hembra en los marsupiales consta de dos ovarios, dos oviductos, dos úteros y dos vaginas completamente separadas, que terminan en un vestíbulo común que se denomina seno urogenital (Krause *et al.*, 2006). El nacimiento de la cría se lleva a cabo a través de un canal medio que se desarrolla en el momento del parto, llamado canal pseudovaginal (Krause *et al.*, 2006). Carecen de placenta corioalantoidea, como se produce en los mamíferos placentarios, nacen después de un periodo de gestación muy corto, que es inferior o igual a la longitud del ciclo del estro y tiene una duración de entre 8 y 24 días (Springer *et al.*, 2009 & Krause *et al.*, 2006). Todos los marsupiales nacen en un estado de desarrollo embrionario incompleto y es precisamente cuando comienza la organogénesis (formación de los órganos), durante la cual los ventrículos del corazón todavía permanecen conectados, los pulmones son simples bolsas vascularizadas que carecen de alveolos, los ojos y oídos están cerrados, las extremidades posteriores apenas son apéndices rudimentarios en desarrollo y las partes esqueléticas de los miembros anteriores aún son cartilaginosas (Cuartas-Calle *et al.*, 2003). Los recién nacidos se desplazan por sus propios medios desde la vulva hasta las mamas, de las que permanecen sujetos por varias semanas hasta completar su crecimiento; los primeros en desarrollarse son el sistema respiratorio, sistema digestivo y las extremidades anteriores, mientras que las extremidades posteriores, los ojos y el sistema reproductivo se desarrollan de manera más lenta (Kowalski, 1981). La mayoría del desarrollo se lleva a cabo en una bolsa o marsupio que alberga las glándulas mamarias para un período de lactancia es prolongado, sin embargo, en

algunas especies nativas de América Central y del Sur, esta bolsa distintiva puede estar ausente o consistir sólo en dos pliegues longitudinales delgados de piel, separados en cada extremo (Krause *et al.*, 2006). El género *Didelphis* tiene dos camadas al año, asegurando la supervivencia de la especie con su alta natalidad (Krause *et al.*, 2006).

Otra característica que puede ser observada en algunos marsupiales es la sindactilia, donde el segundo y tercer dígito se reducen y están unidos entre sí por un tegumento común, pero los dos dígitos sindáctilos conservan garras fuertes y no hay degeneración de tejido óseo o muscular, esta cualidad se produce sólo en las órdenes *Diprotodontia* y *Peramelina* (Springer *et al.*, 1997) (Figura 1).

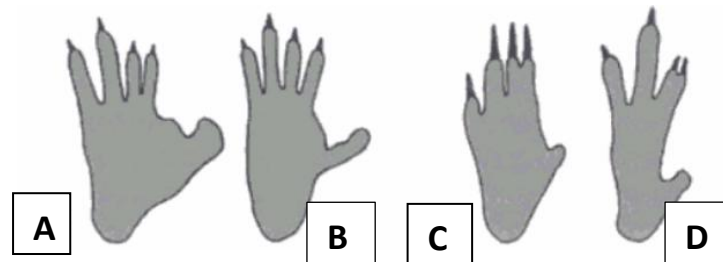


Figura 1. Miembros posteriores de marsupiales: A y B son Las patas de los didactilos *Gracilinanus microtarsus* y *Thylamys elegans*, mientras C y D muestran las patas de sindáctilos *Vombatus ursinus* y *Ovibos hypsiprymnodum* (modificado después de Salón 1987 por Spriger *et al.*, 1997)

En los marsupiales se presenta la diprotodontia, en la que solo se poseen un par de incisivos en la mandíbula (aunque a veces un par adicional está presente), de mayor tamaño y procumbentes, y en algunos marsupiales carnívoros la poliprotodoncia (4-5 incisivos); la función de la diprotodontia es variable, por ejemplo, los Caenolestidos los usan para herir a la presa, mientras que los canguros y zarigüeyas los emplean para buscar en el suelo y pastar (Springer *et al.*, 1997) (Figura 2).

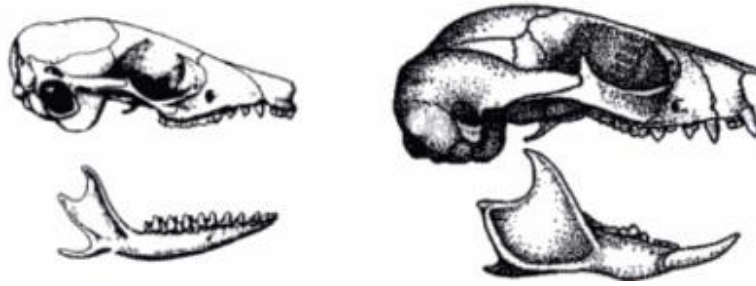


Figura 2. Vista lateral de los cráneos y mandíbulas inferiores de *Sminthopsis breviceps* y *Petaurus laniger*, para ilustrar las condiciones poliprotodoncia y diprotodontia de los incisivos inferiores, respectivamente (modificado después de Archer 1984 por Springer *et al.*, 1997)

3.3 Descripción morfológica del sistema digestivo en marsupiales.

El tracto gastrointestinal de los marsupiales varía según su dieta, la nutrición y la ecología, en los marsupiales carnívoros (*Dasyurids* y *Thylacinidae* en Australia y muchos *Didelphidae* y *Caenolestidae* en América del Sur) el esófago tiene una región abdominal corta, con un estómago de tamaño pequeño o mediano, el intestino delgado también es corto, pueden presentar la ausencia completa del ciego, aunque en algunas especies presentan un ciego pequeño, el colon es por lo general similar en diámetro al intestino delgado y sin distinción externa entre intestino delgado e intestino grueso (Hume, 1982, citado por Stevens *et al.*, 2004) (Figura 3).

Los marsupiales omnívoros se pueden dividir en tres grupos: el primero incluye la familia *Peramelidae*, la segunda consiste en algunos miembros de *Didelphidae* (*D. virginiana*, *D. marsupialis*) y el tercer grupo incluye especies arbóreas australianas, el omnívoro se diferencia del carnívoro en que las glándulas salivales son a menudo más grandes (saliva con una función de lubricación), el tracto intestinal se caracteriza por ser relativamente corto, pero con un intestino posterior amplio que incluye un ciego bien desarrollado, más grande y largo, para incrementar los tiempos de paso de la digesta (Stevens *et al.*, 2004) (Figura 4).

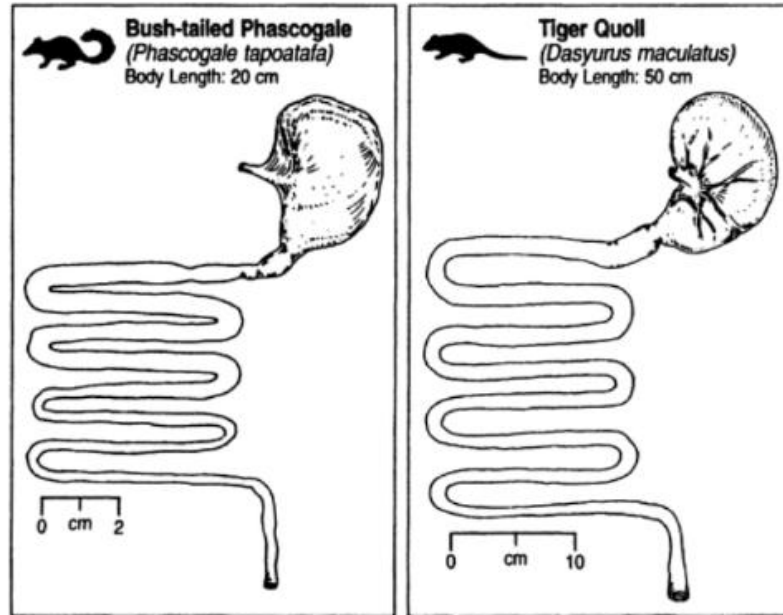


Figura 3. Tracto gastrointestinal de dos especies de *Dasyuridae*, *Phascogale tapoatata* y *Dasyurus maculatus*. Estomago simple, un intestino relativamente corto, sin distinción externa entre delgado y grueso (Stevens *et al.*, 2004).

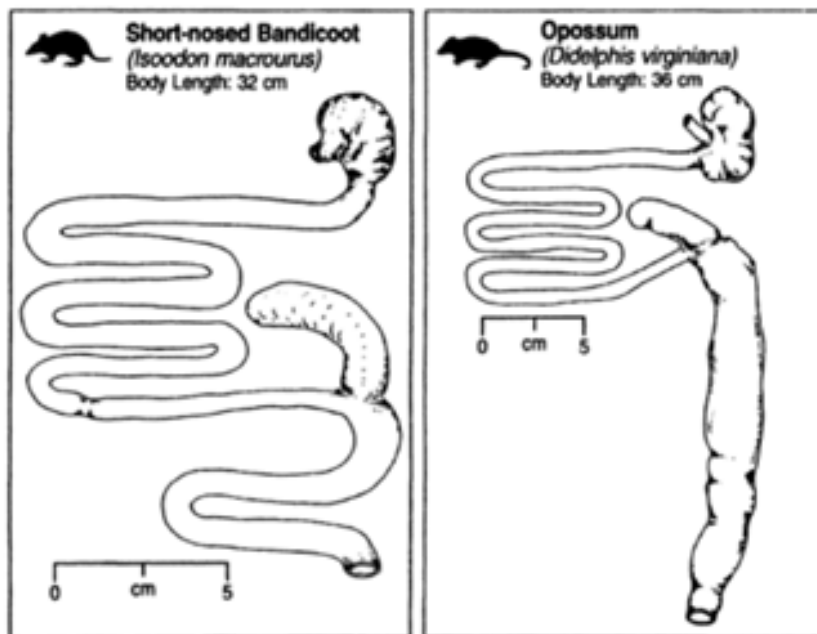


Figura 4. Tracto gastrointestinal de una especie de la familia *Peramillidae* (*Isoodon macrouus*) y *Didelphidae* (*Didelphis virginiana*). Estos animales tienen un intestino

relativamente corto pero con un intestino grueso amplio e incluye un ciego bien desarrollado (Stevens *et al.*, 2004).

El sistema digestivo de los herbívoros es más complejo que el de los omnívoros, con la ampliación en ciertas regiones del intestino para aumentar el tiempo de retención de la ingesta y así llevar una lenta fermentación microbiana de la celulosa (Dawson *et al.*, 1987). En los marsupiales herbívoros el tracto digestivo muestra una serie de adaptaciones que están asociadas con la fermentación microbiana, que al igual que sus homólogos euterios, son incapaces de sintetizar las enzimas necesarias para hidrolizar la celulosa; tanto los herbívoros euterios y marsupiales dependen del desarrollo de una relación simbiótica entre las especies de mamíferos y los microorganismos capaces de fermentar la celulosa de las plantas (Dawson *et al.*, 1987). Dependiendo de la región del intestino donde se produce la fermentación microbiana, los herbívoros se pueden dividir en dos grupos, los fermentadores del intestino posterior y los fermentadores del intestino anterior (Dawson *et al.*, 1987).

En los marsupiales fermentadores en el intestino posterior se encuentran los herbívoros no macropodos que incluyen todos los miembros de las familias *Vombatidae* (wombats), *Phalangeridae* (cuscuses), *Phascolarctidae* (koala) y *Pseudocheiridae* (zarigüeyas de cola anillada) (Dawson *et al.*, 1987), presentan un intestino posterior bien desarrollado y sirve como principal sitio de fermentación microbiana, con un ciego y colon grande y voluminoso (Stevens *et al.*, 2004) (Figura 5). Los macropodos pertenecen a los marsupiales herbívoros fermentadores del intestino anterior, estos tienen un estómago complejo y voluminoso, que sirve como el sitio principal de la fermentación microbiana; estos incluyen dos familias, los *Potoroidae* (rata-canguros), que son pequeñas (1-3 kg) y la *Macropodidae*, que varían en tamaño, desde 1 kg (canguros liebre) a 70 kg (canguros) (Stevens *et al.*, 2004) (Figura 6).

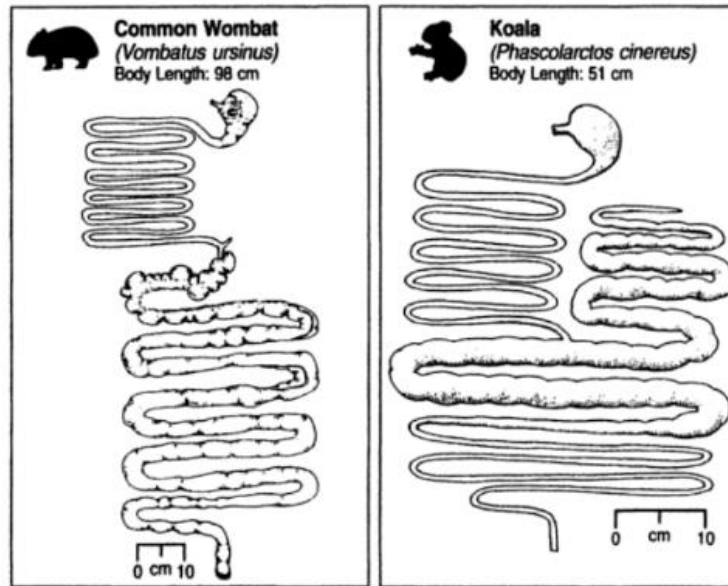


Figura 5. Tracto gastrointestinal de dos especies de no macropodos, de la familia *Vombatidae* (*Vombatus ursinus*) y *Phascolarctidae* (*Phascolarctos cinereus*). Colon voluminoso en el wombat y en el koala de un ciego largo, voluminoso y bien desarrollado (Stevens *et al.*, 2004).

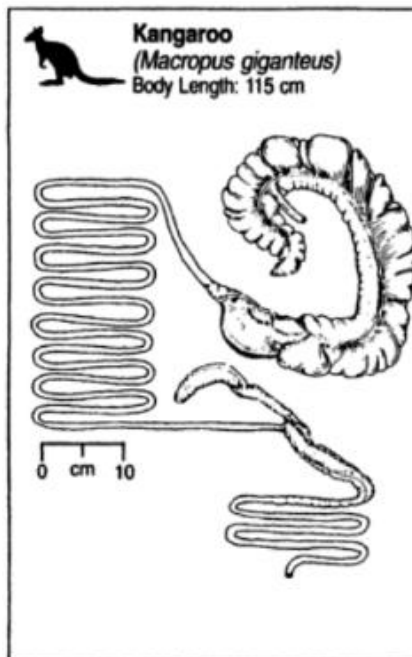


Figura 6. Tracto gastrointestinal del macropodo *Macropus giganteus*. El estómago es básicamente un órgano tubular voluminoso (Stevens *et al.*, 2004).

3.4 Orden *Didelphimorphia* Gill, 1872

La clasificación de los marsupiales se ha llevado a rangos de categoría más altos basados en la morfología, la bioquímica y los datos cariologicos, por lo que los didelfidos han sido divididos en 3 grupos: los de cuerpo grande y con $2n=22$, como los géneros *Didelphis*, *Philander*, *Chironectes* y *Lutreolina*; los de cuerpo grande pero con $2n=14$, como el género *Metachirus*; los de cuerpo pequeño con $2n=14$ y $2n=18$ como los géneros *Gracilinanus*, *Marmosa*, *Marmosops*, *Micoureus* y *Monodelphis* (Colchero *et al.*, 2014).

La mayoría de los didelfidos se caracterizan por ser nocturnos, arbóreos, algunos terrestres y una sola especie semiacuatica (*Chironectes minimu*) (Colchero *et al.*, 2014), la madurez de estas especies se expresa con signos como: los molares emergentes o completamente brotados; en las hembras las mamas son alargadas y pigmentadas en comparación con las hembras juveniles que las que son pequeñas, planas y despigmentadas (Cuartas-Calle *et al.*, 2003). Otras características sobresalientes son las manchas oscuras o claras alrededor de los ojos (antifaz), los ojos son grandes, el hocico es largo; las extremidades anteriores y posteriores son cortas y poco robustas con pelos hasta la base de manos y patas, los 5 dedos tienen garras, con excepción del dedo gordo del pie (Cuartas-Calle *et al.*, 2003).

En relación con las escamas caudales, se observa que en los géneros *Gracilinanus* y *Metachirus* son de forma anular, mientras que en las especies *G. Dryas*, *Marmosops*, *Micoureus*, *Marmosa murina* y *M. robinsoni* tienen una disposición en espiral (Figura 7); escamas romboidales y dispuestas en espiral aparecen en los géneros *Chironectes*, *Didelphis*, *Lutreolina* y *Philander* (HersHKovitz, 1997).

El número y disposición de las mamas varía según la especie, en las que presentan bolsa marsupial las mamas se disponen en un ordenamiento circular y en otras de manera longitudinal (Krause *et al.*, 2006). Los didelfidos presentan los molares trituberculados y las coronas dilambdodontas (en forma w), los incisivos son pequeños y se observa en el maxilar superior, los centrales son más largos y están separados de los laterales (Kowalski, 1981). El color del pelaje es gris, pardo o negro, o la mezcla de todos estos y la diferencia de color según la distribución

geográfica se observa en algunas especies, en climas húmedos altos son generalmente más oscuras que los miembros de la misma especie que habitan regiones más bajas o secas (Cuartas-Calle *et al.*, 2003).




Figura 7. Forma de escamas caudales en didelfidos; anular y espiral respectivamente (Cuartas-Calle *et al.*, 2003).

3.4.1 Familia *Didelphidae* Gray, 1821

La familia está representada por 17 géneros y muchos de estos son monotípicos (Kirsch, 1977, Gardner, 2005).

3.4.2 Genero *Didelphis* Linnaeus, 1758

El nombre se deriva del latín Dis que significa dos y delphis, del griego delphys, que significa útero (Cuartas-Calle *et al.*, 2003, Krause *et al.*, 2006). Hay seis especies reconocidas; la *Didelphis albiventris* (de Venezuela, Colombia y Guyana hasta el centro de Argentina); la *Didelphis aurita* (Brasil, Paraguay y Argentina); la *Didelphis imperfecta* (Venezuela, el sur de Surinam, Guyana francesa, y el norte de Brasil); la *Didelphis pernigra* (Andes colombianos, Venezuela, Ecuador, Perú y Bolivia); la *Didelphis marsupialis* (se extiende desde México hasta Perú, Bolivia y Brasil); y la *Didelphis virginiana* (desde el sur de Canadá hasta el norte de Costa Rica) (Cervantes *et al.*, 2010).

3.4.3 Especie *Didelphis marsupialis* (Linnaeus, 1758)

El nombre *marsupialis* deriva del latín *marsupium* o del griego *marsipion* que significa bolsa, en la tabla 1 se muestra su taxonomía (Cuartas-Calle *et al.*, 2003, Gardner, 2005).

Tabla 1. Determinación taxonómica de *Didelphis marsupialis*

Reino:	<i>Animalia</i>
Filo:	<i>Chordata</i>
Subfilo:	<i>Vertebrata</i>
Clase:	<i>Mammalia</i>
Subclase:	<i>Theria</i>
Infraclase:	<i>Metatheria</i>
Superorden:	<i>Ameridelphia</i>
Orden:	<i>Didelphimorphia</i>
Familia:	<i>Didelphidae</i>
Subfamilia:	<i>Didelphinae</i>
Género:	<i>Didelphis</i>
Especie:	<i>Didelphis marsupialis</i>

(Gardner, 2005).

3.5 Nombre común

Su nombre varía según la región geográfica donde habite, algunos son Zarigüeya común, chucha de oreja negra, zorro chucha (costa Caribe), zorro mochilero (costa Caribe y Llanos Orientales), rabipelao (Llanos Orientales), zorro hediondo (Santander del Norte), gamba (zona fronteriza con Brasil), raposo(a) (costa Pacífica y Nariño), comadreja, chucho, faro (Note de Santander y Venezuela), farra, runcho (generalizados), zorra (Valle y Litoral Pacífico), jujube (Amazonas), zarigüeya, chucha gallinera (Antioquia), susa, bosa (para los indígenas embera Katios) (Cuartas-Calle *et al.*, 2003) (Figura 8).



Figura 8. *Didelphis marsupialis* (foto por Baertschi en Rocha *et al.*, 2010; foto por Gerardo Ceballos en Colchero *et al.*, 2014)

3.6 Medidas

- Largo de la cabeza-cuerpo (LCC): 324-425 mm
- Largo de la cola (LC): 336-420 mm
- Largo del pabellón auricular (LO): 46-58 mm
- Ancho de la caja craneana (ACC): 25,6-30,0 mm
- Ancho del paladar (AP): 21,3-31,3 mm
- Largo de los nasales (LN): 38,4-52,0 mm
- Peso (Wt): 565-1610 g

(Cuartas-Calle *et al.*, 2003 & Colchero *et al.*, 2014)

3.7 Fórmula dentaria

La fórmula dentaria es la siguiente: I 5/4, C 1/1, P 3/3, M 4/4 para un total de 50 dientes (Colchero *et al.*, 2014). Los incisivos son cortos y cónicos, los caninos son desarrollados y de aspecto puntiagudo y largo, los premolares y molares son también puntiagudos, para determinar la edad de estos marsupiales se tiene en cuenta una característica del tercer molar el cual carece de raíz y que es remplazado posteriormente por otro con la estructura propia de un premolar, la muda del molar se presenta en el momento en que el marsupial pasa de la etapa juvenil a pre-adulta (Figura 9) (Rueda, *et al.*, 2013).

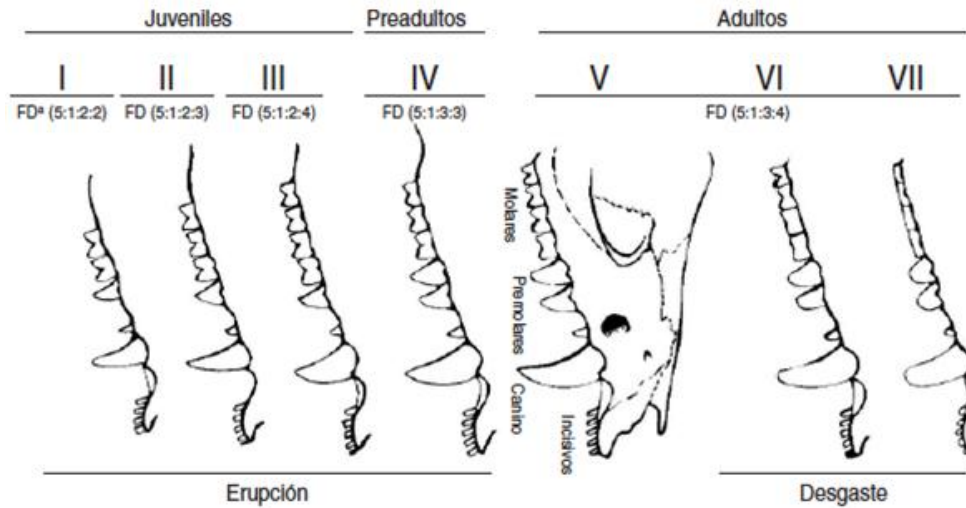


Figura 9. Fórmula dentaria de *Didelphis marsupialis*. (Cuartas-Calle *et al.*, 2003)

3.8 Descripción general

Tiene aproximadamente el tamaño de un gato, en el dorso tiene pelaje denso de color negro, gris pardo o gris, y jaspeado de color amarillo o blanco sucio, cuenta con dos capas, una inferior densa y corta de color amarillo pálido o blanco y otra capa de pelos protectores o emergentes que son largos, gruesos, ásperos y negros o grisáceos; la cabeza es de color amarillo sucio, blanco sucio o crema amarillento, con una tenue franja oscura que se extiende desde la frente hasta la altura de los ojos y a veces con líneas negras poco definidas desde la nariz que pasan por los ojos, casi hasta las orejas; el rostro es alargado y de color amarillento, lo mismo que el cuello (Cuartas-Calle *et al.*, 2003, Colchero *et al.*, 2014).

Las mejillas son amarillas, naranja pálidas o blancas sucias, sin contrastar de forma intensa con el color del hocico; la nariz es de color rosado, las vibrisas son largas y gruesas; las orejas son grandes, redondeadas, desnudas y negras (Cuartas-Calle *et al.*, 2003). El color de la parte ventral es similar al de la región dorsal, pero más pálido o incluso naranja (Colchero *et al.*, 2014); las extremidades son de aspecto parcialmente desnudo con las manos y pies negras (Cuartas-Calle *et al.*, 2003, Colchero *et al.*, 2014). La cola es totalmente desnuda, larga, prensil, de color negro y blanco en la punta, siendo la parte negra más corta que la blanca, esta se

encuentra cubierta por escamas de forma romboide y dispuestas en espiral, las hembras poseen bolsa marsupial bien desarrollada; el área del marsupio es de color castaño; en los machos el pene es bífido (Cuartas-Calle *et al.*, 2003, Colchero *et al.*, 2014).

3.9 Distribución geográfica

Su distribución geográfica va desde Nicaragua hasta el norte de Argentina, en Colombia se distribuye en todas las regiones, Caribe, Pacífica, Andina, Amazonia y Orinoquia; también se encuentran en los diferentes tipos de bosque, desde el cálido hasta el frío, desde el nivel del mar hasta aproximadamente los 2500 m.s.n.m. (Figura 10) (Cuartas-Calle *et al.*, 2003).

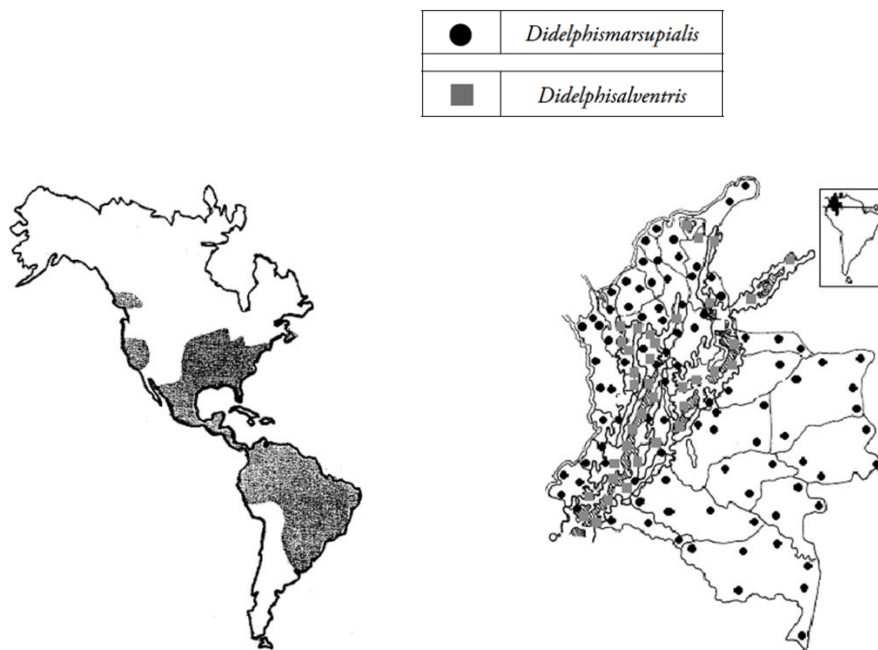


Figura 10. Distribución geográfica de *Didelphis marsupialis* en América y Colombia (Cuartas-Calle *et al.*, 2003).

3.10 Historia natural y ecología

Es una especie solitaria y nocturna, con un pico de actividad entre las 19:00 horas y las 02:00 horas, se desplaza de manera silenciosa y generalmente transita y se alimenta en el suelo, pero sube a la copa de los árboles para consumir los frutos (Colchero *et al.*, 2014). Los jóvenes ocupan la parte superior de los árboles,

mientras que los adultos, a pesar de ser buenos escaladores, son principalmente terrestres, que comúnmente anidan en refugios subterráneos, en árboles huecos, debajo de las piedras, o bajo las raíces del árbol; las hembras utilizan un nido mucho más tiempo que los machos antes de pasar a otro refugio (Colchero *et al.*, 2014). Son omnívoros y se alimentan de pequeños vertebrados, huevos, insectos, lombrices, néctar, frutos silvestres y cultivos; consumen *Ficus spp.*, *Astrocaryum sp.*, *Psidium spp.* (guayabos), *Guazuma sp.* (guácimo), entre otros (Cuartas-Calle *et al.*, 2003), por esta razón se encuentra asociada a lugares boscosos densos y húmedos, en tierras bajas y altas, en bosques primarios y secundarios, en cultivos, plantaciones con abundante sombra como las de café, cerca de nacimientos de agua o a orillas de ríos y quebradas, bosques deciduos, secos y habita en zonas periurbanas con mucha o poca vegetación (Cuartas-Calle *et al.*, 2003).

Por lo general tienen dos camadas al año, pero hay informes de hasta tres picos reproductivos, con un promedio de número de crías por camada de 7 a 8, que puede aumentar con la latitud (Colchero *et al.*, 2014). La edad al iniciar la actividad reproductiva en las hembras se encuentra en un rango de 172 a 345 días; el tamaño de la camada y la proporción de sexos también se pueden correlacionar con la disponibilidad de alimentos, favoreciendo la consolidación machos, cuando se encuentran en condiciones óptimas (Colchero *et al.*, 2014). Las hembras son generalmente más pequeñas que los machos, con una bolsa que contiene 13 pezones dispuestos circularmente con una de ellas en el centro (Colchero *et al.*, 2014) (Figura 11). En sus recorridos puede desplazarse entre 1 y 3 km, pero mantienen definida el área de su hábitat, que aproximadamente es de 11 hectáreas durante la estación seca y 13 durante la época de lluvias, esta área de distribución varía según la disponibilidad de recursos, los machos pueden cambiar sus sitios de anidación todos los días, en tanto que las hembras tienen la tendencia de regresar al mismo sitio por varios días. (Cuartas-Calle *et al.*, 2003 & Colchero *et al.*, 2014).

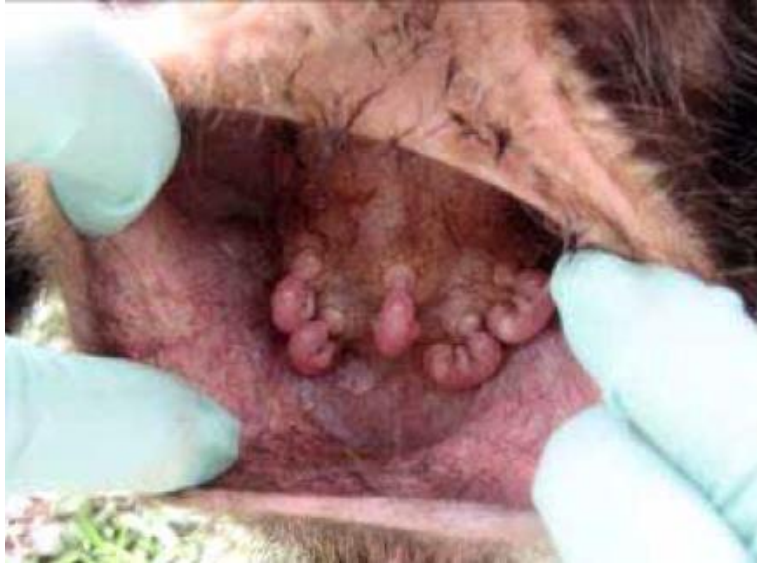

Figura 11. Embriones adheridos a las mamas de una zarigüeya (*D. marsupialis*) (Rueda *et al.*, 2013)

Puede tener comportamientos agresivos si es molestada, reaccionando con la boca abierta y emitiendo sonidos agudos, también se balancea a los lados alternando el peso de un pie a otro, defeca y riega orina de un olor desagradable y a diferencia de otras especies, no simula la muerte (tanatosis) en caso de riesgo; es muy perseguida ya que ataca a las aves de corral y algunos cultivos como fuente de alimento, pero en otras regiones la cazan para el consumo, ya que su carne es muy exquisita (Cuartas-Calle *et al.*, 2003).

3.11 Utilidades en las comunidades de la región Amazónica

Esta especie es tratada con hostilidad en varias regiones, sin embargo, en diferentes municipios como el de Abaetetuba, Pará, Brasil, este animal tiene un significado cultural para su comunidad local, tanto a nivel alimenticio como medicinal; los habitantes de esta región tienen un amplio conocimiento sobre diversos aspectos de la biología del animal, como la dieta, el comportamiento y lugares de ocurrencia (Bezerra *et al.*, 2014). La carne se clasifica generalmente como suave, con un buen sabor, cuando se compara con otras especies, tales como el ganado vacuno, cerdo y pollo; algunos habitantes lo utilizan con fines comerciales, ya que la carne es muy apreciada por las personas que viven en el

área urbana, debido al buen sabor (Bezerra *et al.*, 2014). Con la grasa se produce aceite medicinal, que se utiliza como un anti inflamatorio para los dolores musculares, el reumatismo, las contusiones, el asma, el dolor de garganta, y también se utiliza en las mujeres embarazadas, ya que según los habitantes, este aceite alivia el dolor del parto (Bezerra *et al.*, 2014).

3.12 Reservorio de *Tripanosoma cruzi*

Las zarigüeyas de los géneros *Didelphis* son los reservorios más importantes de *Tripanosoma cruzi* en varios países (Barreto *et al.*, 1979). La susceptibilidad a la infección es muy alta, tienen parasitemia persistente y pueden adquirir la infección al ingerir triatominos o transmitirla al servir como fuente de sangre para estos, (Schweigmann *et al.*, 1995). Deane *et al.* (1986) demostraron que todo el ciclo de desarrollo de *Trypanosoma cruzi* puede tener lugar dentro de las glándulas anales odoríferas de las zarigüeyas *Didelphis marsupialis*, evitando el desarrollo en el insecto vector. El medio dentro del marsupial parece ofrecer condiciones ideales para la multiplicación del parásito, comparables al medio interno del intestino del insecto, esto es de importancia práctica, ya que sugiere que estos zarigüeyas pueden ser capaces de eliminar el parásito en una etapa infecciosa en las secreciones de las glándulas, la orina y posiblemente en heces (World Health Organization, 1991).

4 METODOLOGÍA

4.1 Área de estudio

El estudio se llevó a cabo en el Laboratorio de Histopatología de la Universidad de los Llanos, vereda Barcelona, localizada a 12 Km de la ciudad de Villavicencio, Colombia, que se encuentra a una altitud de 418 m.s.n.m. y presenta una pluviosidad de 4050 mm anuales, con una humedad relativa del 75% y una temperatura promedio de 25 °C.

4.2 Material biológico

Se utilizaron los tejidos conservados en formol de dos ejemplares de la especie *Didelphis marsupialis*, que sufrieron politraumatismos y luego fallecieron, a estos se les realizó la necropsia y los tejidos se fijaron en formalina bufferada al 10%.

4.3 Toma de muestras

El tracto gastrointestinal se conservó completo, para poder luego realizar los respectivos cortes de lengua, esófago, estómago, intestino delgado (duodeno, yeyuno e íleon), ciego e intestino grueso, después los tejidos fueron procesados por la técnica histológica propuesta por Propath *et al.*, (1992), y teñidos con hematoxilina- eosina, (figura 13).

4.4 Descripción histológica

Después del procesamiento, las láminas histológicas fueron observadas al microscopio óptico y se realizó la descripción de cada región del tracto gastrointestinal. Luego se tomó un registro fotográfico.

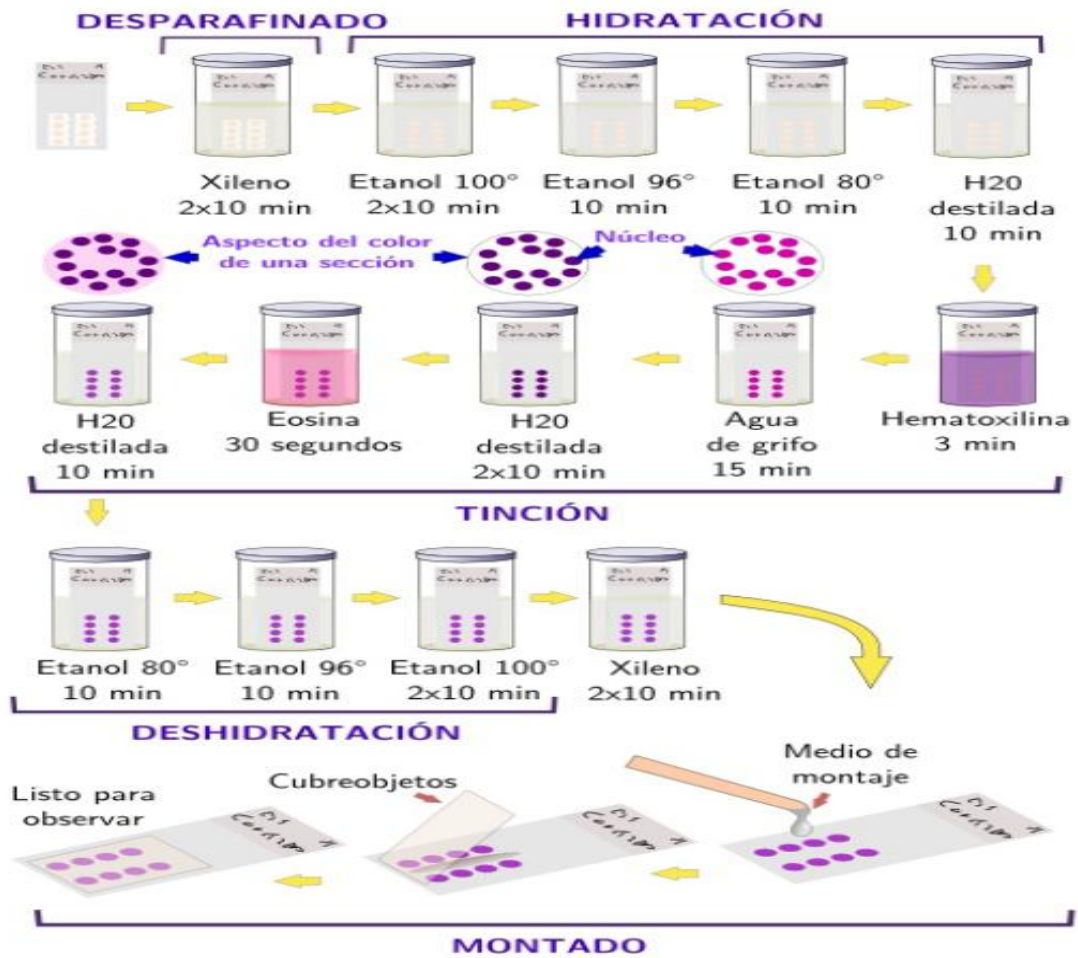


Figura 12. Pasos durante una tinción general de hematoxilina-eosina

(Pacheco *et al.*, 2016)

5 RESULTADOS

5.1 Labio

La superficie interna se encuentra revestido por un epitelio plano estratificado levemente queratinizado, soportado en un tejido conectivo denso irregular, donde se observaron numerosas glándulas mucosas, en la parte más profunda hay músculo estriado esquelético organizado de manera entrecruzada. (Figura 13 A,B,C).

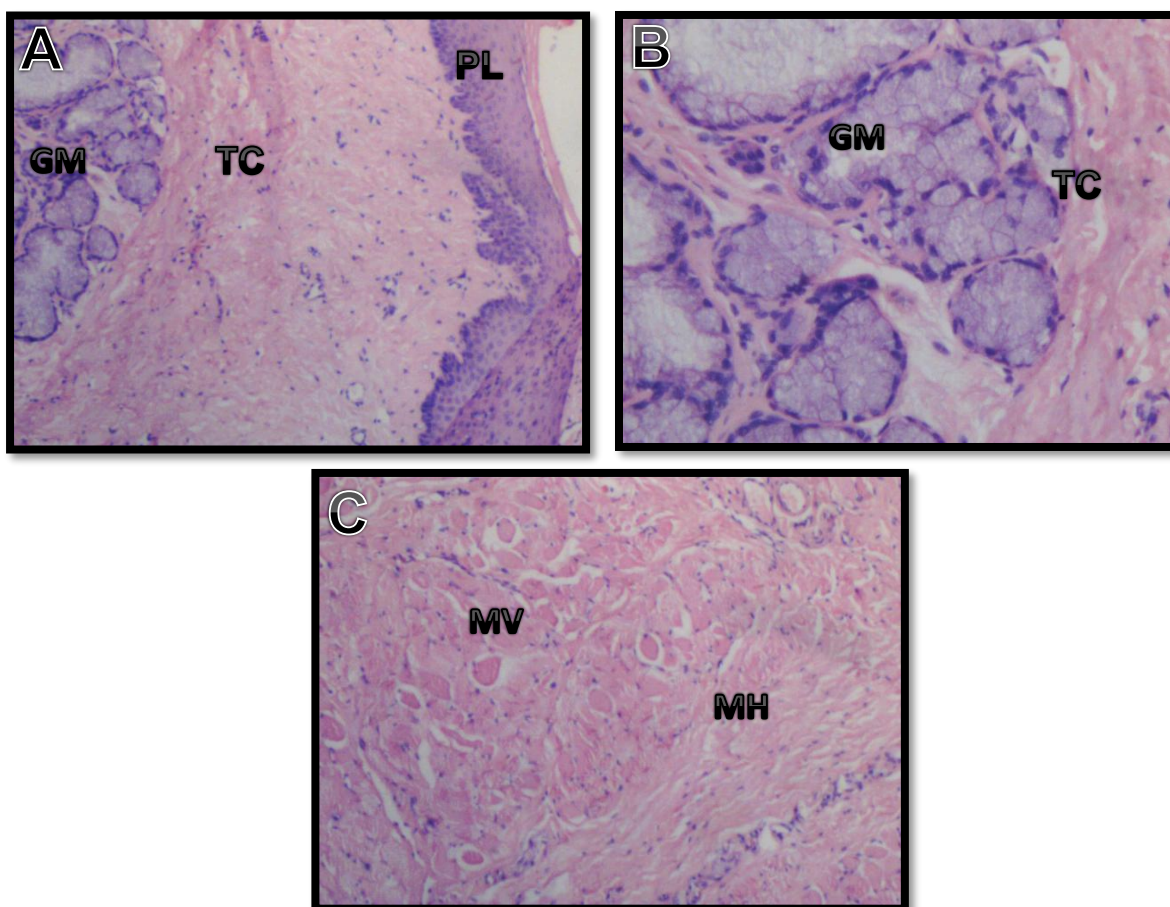


Figura 13. Corte histológico de la parte interna del labio de *D. marsupialis*. A. Epitelio de recubrimiento: PL, tejido conectivo: TC, glándulas mucosas: GM. B. Acercamiento glándulas mucosas: GM y tejido conectivo, TC. C. Fibras musculares horizontales: MH, fibras musculares verticales: MV. Coloración de hematoxilina y eosina. 40X, 40X, 100X respectivamente.

5.2 Paladar duro

El paladar duro esta tapizado por un epitelio plano estratificado levemente queratinizado, en la lámina subepitelial hay abundante tejido conectivo denso irregular que se interioriza en el epitelio. (Figura 14).

5.3 Glándula salival

La glándula salival presenta principalmente ácinos serosos y mucosas entre fibras de músculo esquelético (Figura 15).

5.4 Lengua

La superficie de la lengua se encuentra recubierta por un epitelio plano estratificado queratinizado, donde se pueden encontrar papilas filiformes de forma alargada, también se pueden observar corpúsculos gustativos (células sensorial y células de sostén). Bajo del epitelio de la mucosa se observan fibras de músculo esquelético con orientación vertical-horizontal y transversal, con glándulas de tipo mucoso y seroso entre estas. La parte ventral de la lengua se encuentra recubierta por un epitelio plano estratificado queratinizado de menor grosor en comparación con la parte dorsal, desprovista de pailas gustativas. (Figura 16 A, B, C, D).

5.5 Esófago

La mucosa del esófago esta tapizado por un epitelio plano estratificado no queratinizado, en la lámina propia se observó una gruesa banda de tejido conectivo con fibras elásticas que corren paralelas a la mucosa, la muscular de la mucosa formada por una capa de fibras de músculo liso orientadas en sentido longitudinal, en esta se pudo ver cómo se va haciendo más gruesa conforme se aproxima al estómago, al comparar las regiones anterior, media y posterior. La submucosa presenta glándulas de tipo mucoso, distribuidas en grupos. La túnica muscular está distribuida en dos capas, una circular interna y otra longitudinal externa formadas por músculo esquelético y músculo liso, se puede observar el plexo mientérico de Auerbach situado entre estas dos capas. La última túnica corresponde a un tejido conectivo laxo. (Figura 17 A y B).

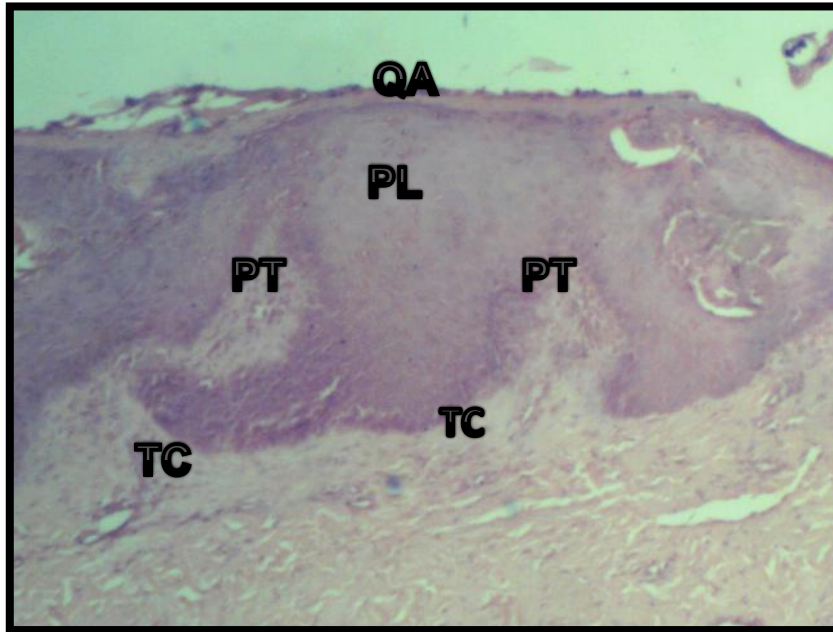


Figura 14. Corte histológico de paladar de *Didelphis marsupialis*. Epitelio plano estratificado queratinizado: PL, Queratina: QA, Tejido conectivo denso irregular: TC, Papilas de tejido conectivo: PT. Coloración de hematoxilina y eosina. 40X.

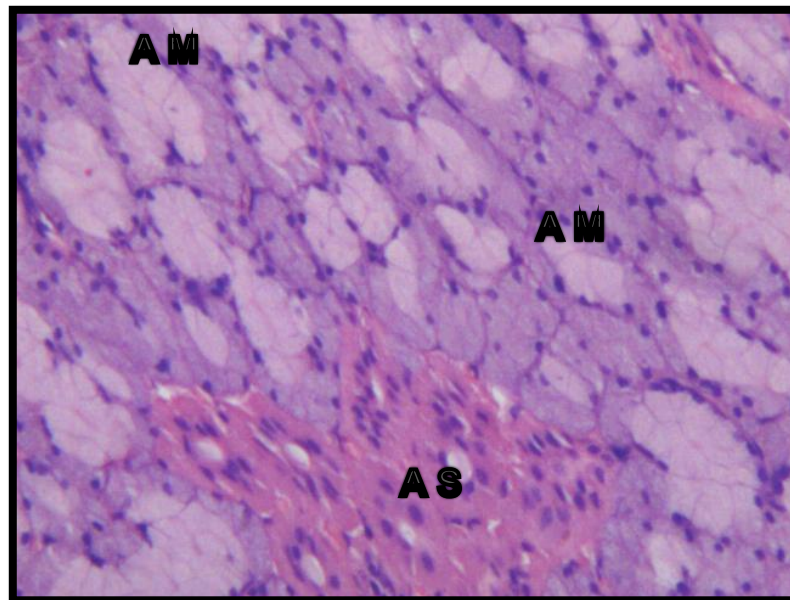


Figura 15. Corte histológico de glándula salival de *Didelphis marsupialis*, donde se muestra, acinos serosos: AS, acinos mucosos: AM. Coloración de hematoxilina y eosina. 40X.

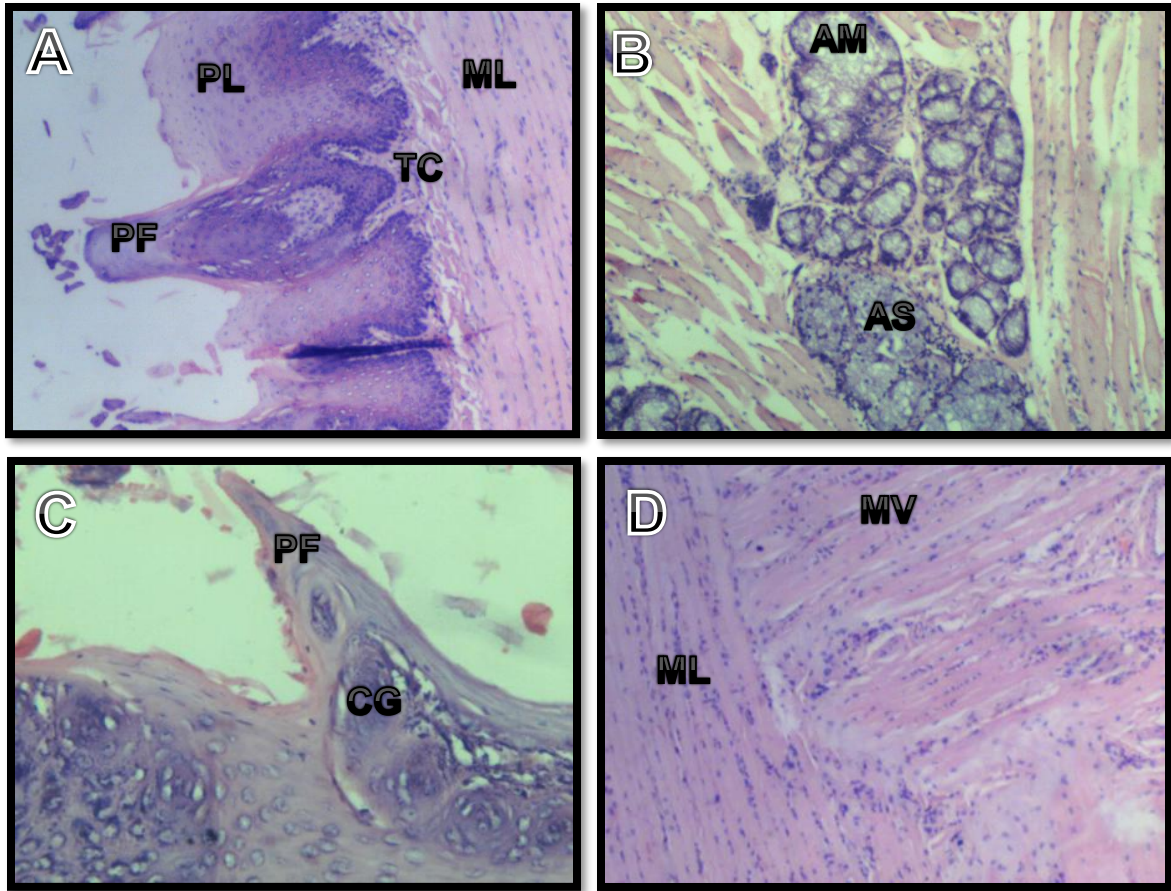


Figura 16. Corte histológico de la lengua de *Didelphis marsupialis*. A. region dorsal donde se muestra, epitelio plano estratificado: PL, papila filiforme: PF, tejido conectivo denso irregular: TC, músculo estriado esqueletico en disposicion longitudinal: ML. B. glandula mixta compuesta por acinos serosos: AS y acinos mucosos: AM. C. acercamiento papila filiforme con corpusculos gustativos:CG. D. capa muscular, fibras en disposicion longitudinal:ML y vertical: MV. Coloración de hematoxilina y eosina. 40X, 40X, 100X, 40X, respectivamente.

5.6 Estómago

La mucosa del estómago presenta un epitelio cilíndrico simple, tiene fosas o foveolas gástricas; en la lámina propia hay tejido conectivo laxo altamente vascularizado, entremezclado con glándulas gástricas y presencia de linfocitos, en una distribución muy homogénea se observan células parietales y principales; la muscular de la mucosa es de un grosor moderado y constituido por músculo liso;

en la submucosa hay tejido conectivo denso irregular y tejido adiposo blanco; la túnica muscular está conformada por dos capas de músculo liso organizadas en una circular interna y otra longitudinal externa. (Figura 18 A, B)

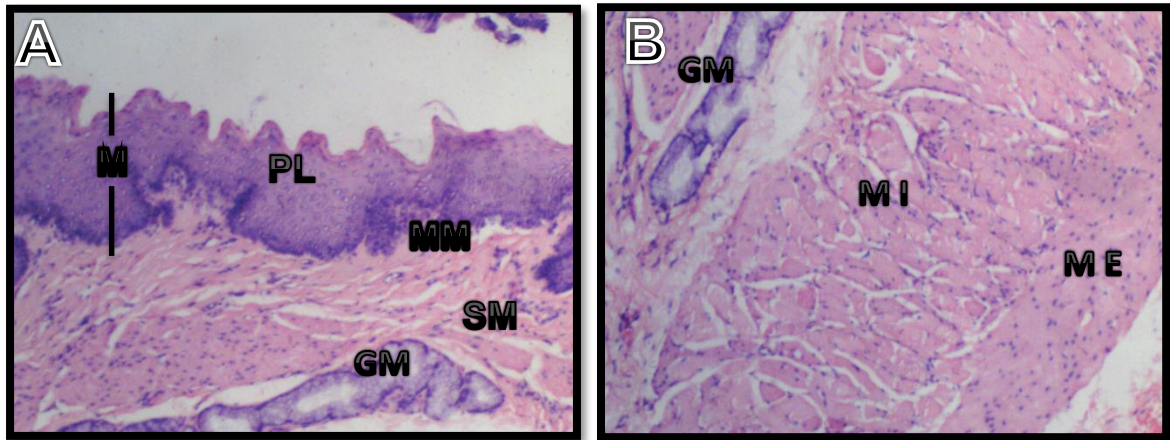


Figura 17. Corte histológico de esófago de *Didelphis marsupialis*. **A.** Mucosa: M y submucosa: SM, donde se observa epitelio plano estratificado:PL, muscular de la mucosa: MM y glándulas mucosas: GM. **B.** Tunica submucosa y muscular donde se observa glándulas mucosas: GM, tunica muscular interna: MI, tunica muscular externa: ME. Coloración de hematoxilina y eosina. 40X y 40X respectivamente.

5.7 Intestino delgado

En el intestino delgado es tapizado por un epitelio cilíndrico simple que recubre toda la superficie luminal, entremezcladas con las células de recubrimiento hay células mucosas, las vellosidades son largas pero delgadas, en las criptas de Lieberkühn se observaron células de Paneth, en la lámina propia hay tejido conectivo laxo y presencia de linfocitos, la muscular de mucosa es una capa delgada de músculo liso. La túnica submucosa tiene un tejido conectivo denso irregular. La túnica muscular se forma de dos capas de músculo liso, una circular interna y una longitudinal externa, también se puede observar el plexo mientérico de Aurbach entre ellas. (Figura 19 A, B, C, D).

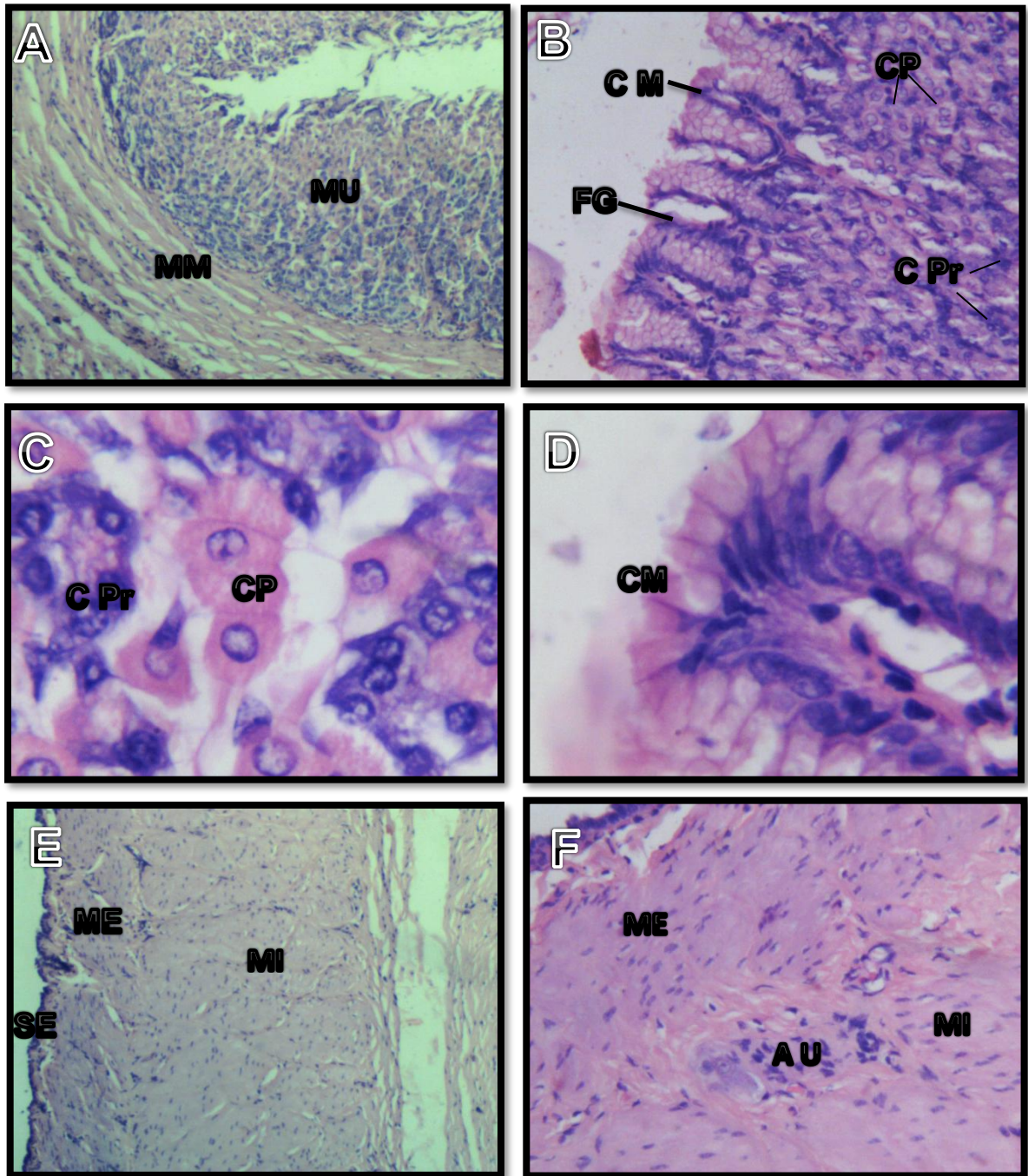


Figura 18. Corte histológico del estómago de *Didelphis marsupialis*. **A.** tunica mucosa: MU, muscular de la mucosa: MM. **B.** Acercamiento de la mucosa donde se puede observar fosas gástricas: FG, células mucosas superficiales: CM, células parietales: CP, células principales: CPr. **C.** Acercamiento de B, mostrando células parietales: CP y principales: CPr. **D.** Células mucosas de la superficie: CM **E.** tunica muscular interna: MI y tunica muscular externa: ME. **F.** Acercamiento de E. plexo

mientérico de Auerbach: AU. Coloración de hematoxilina y eosina. 40X, 100X, 400X, 400X, 100X, 400X, respectivamente.

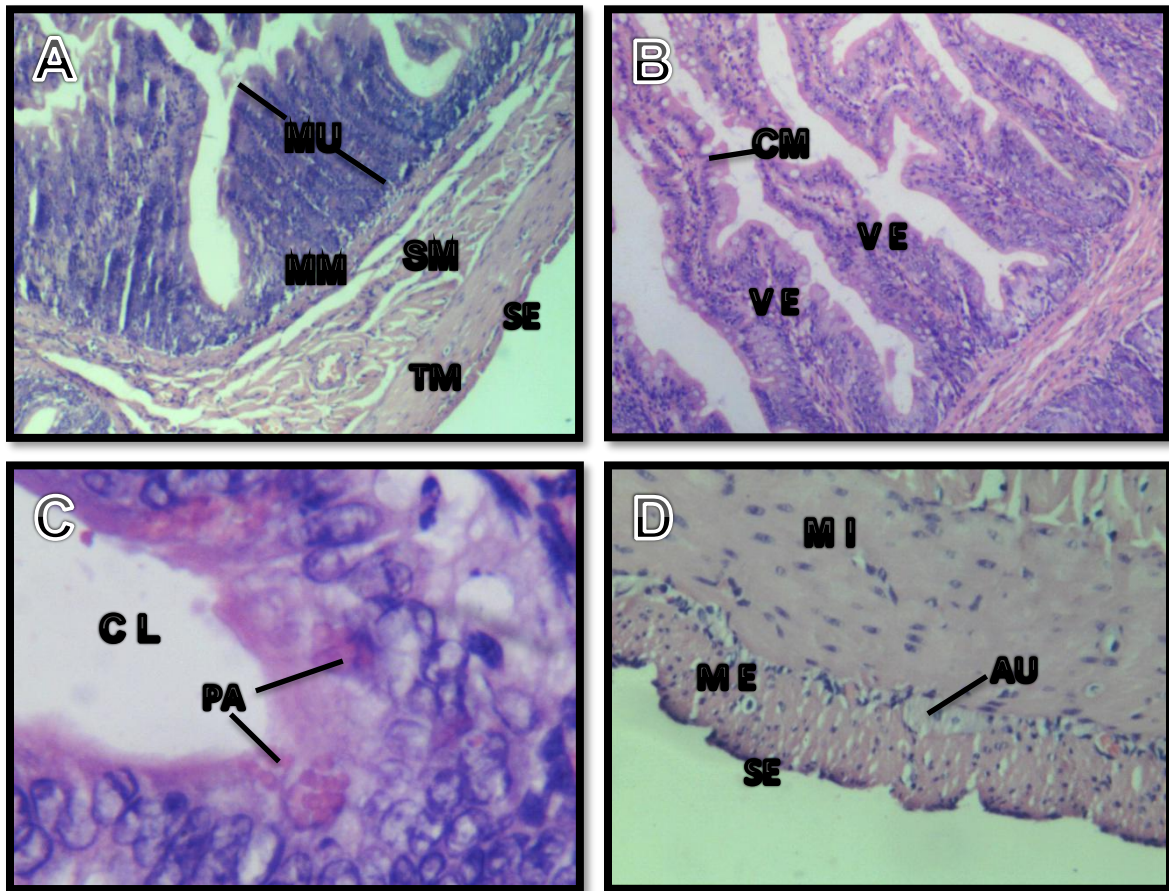


Figura 19. Corte histológico del intestino delgado de *Didelphis marsupialis*. **A.** Mucosa: MU, muscular de la mucosa: MM, submucosa: SM, túnica muscular: TM, serosa: SE. **B.** Mucosa de yeyuno mostrando vellosidades: VE, células mucosas: CM. **C.** Corte histológico de duodeno, cripta de lieberkuhn: CL, células de Paneth: PA. **D.** Túnica muscular interna: MI, muscular externa: ME, túnica serosa: SE, plexo de aurbeach: AU. Coloración de hematoxilina y eosina. 40X, 40X, 400X, 100X, respectivamente.

5.8 Ciego

La mucosa del ciego presenta un epitelio cilíndrico simple, constituido por células superficiales de recubrimiento y abundantes células caliciformes, la lámina propia es de tejido conectivo laxo con glándulas tubulares rectas que van desde el lumen hasta la muscular de la mucosa, las restantes tunicas son similares a las descritas para intestino delgado, excepto que en la submucosa se encuentra un buen número de nódulos linfoides (Figura 20 A y B).

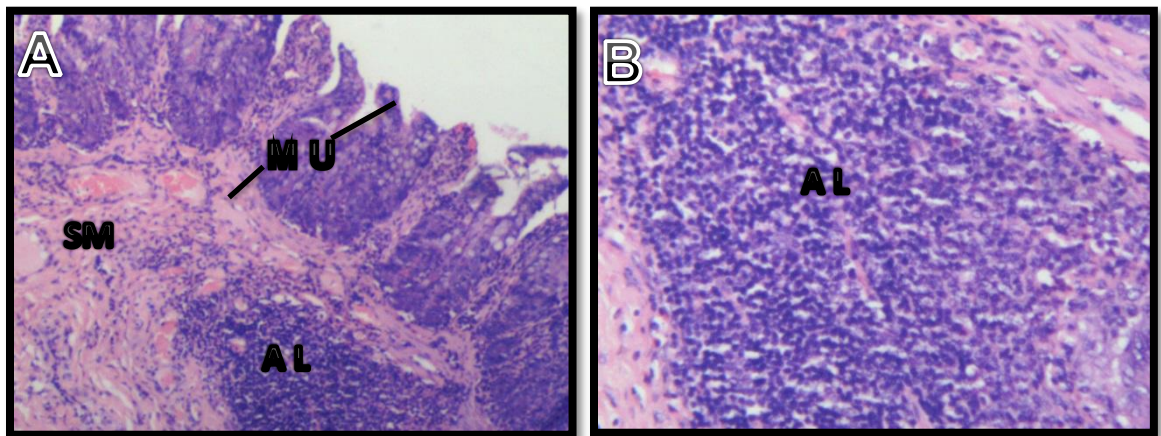


Figura 20. Corte histológico del ciego de *Didelphis marsupialis*. **A.** Túnica mucosa: MU, túnica submucosa: SM y agregados linfoides en la submucosa: AL. **B.** Acercamiento de un agregado linfoide de la submucosa: AL. Coloracion de hematoxilina y eosina. 40X y 100X respectivamente.

5.9 Colon

El colon carece de vellosidades, tiene una mucosa delgada con glándulas tubulares rectas y abundantes células caliciformes. La lamina propia, capa muscular de la mucosa, submucosa, túnica muscular y serosa no presentan mayores diferencias con los segmentos previamente descritos (Figura 21 A y B).

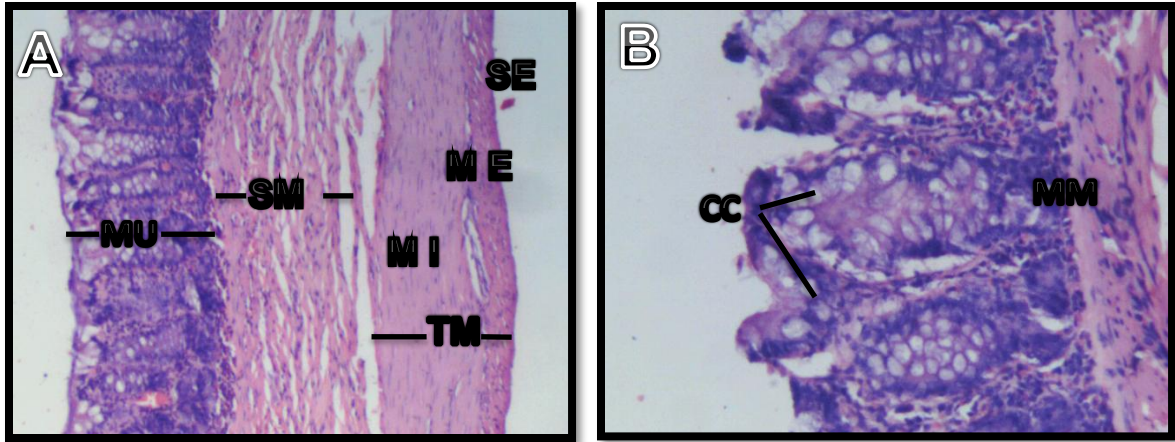


Figura 21. Corte histológico del colon de *Didelphis marsupialis*. **A.** Tunica muscular: MU, túnica submucosa: SM, túnica muscular: TM, túnica serosa: SE, capa muscular interna: MI, capa muscular externa: ME. **B.** Acercamiento mucosa de colon, células caliciformes: CC, muscular de la mucosa: MM. Coloración de hematoxilina y eosina. 40x y 100x respectivamente.

5.10 Hígado

El hígado presenta una organización similar a otros mamíferos, los hepatocitos se disponen en cordones dirigidos a una vena central (lobulillo hepático), de igual manera se observaron las triadas portales donde se encontró la rama de la arteria hepática, la rama de la vena porta y el conducto biliar, rodeado por escaso tejido conectivo denso irregular, entre los cordones fueron visibles los sinusoides hepáticos (Figura 22 A, B, C, D).

5.11 Páncreas

El páncreas de *D. marsupialis* histológicamente muestra una organización similar a otros mamíferos y tiene un componente exocrino conformado por ácidos y un sistema de conductos; un componente endocrino que es representada por los islotes de Langerhans. Las células que conforman los ácidos son típicas con su núcleo redondo en ubicación basal y el citoplasma es eosinófilo en la parte apical. (Figura 23 A, B, C, D).

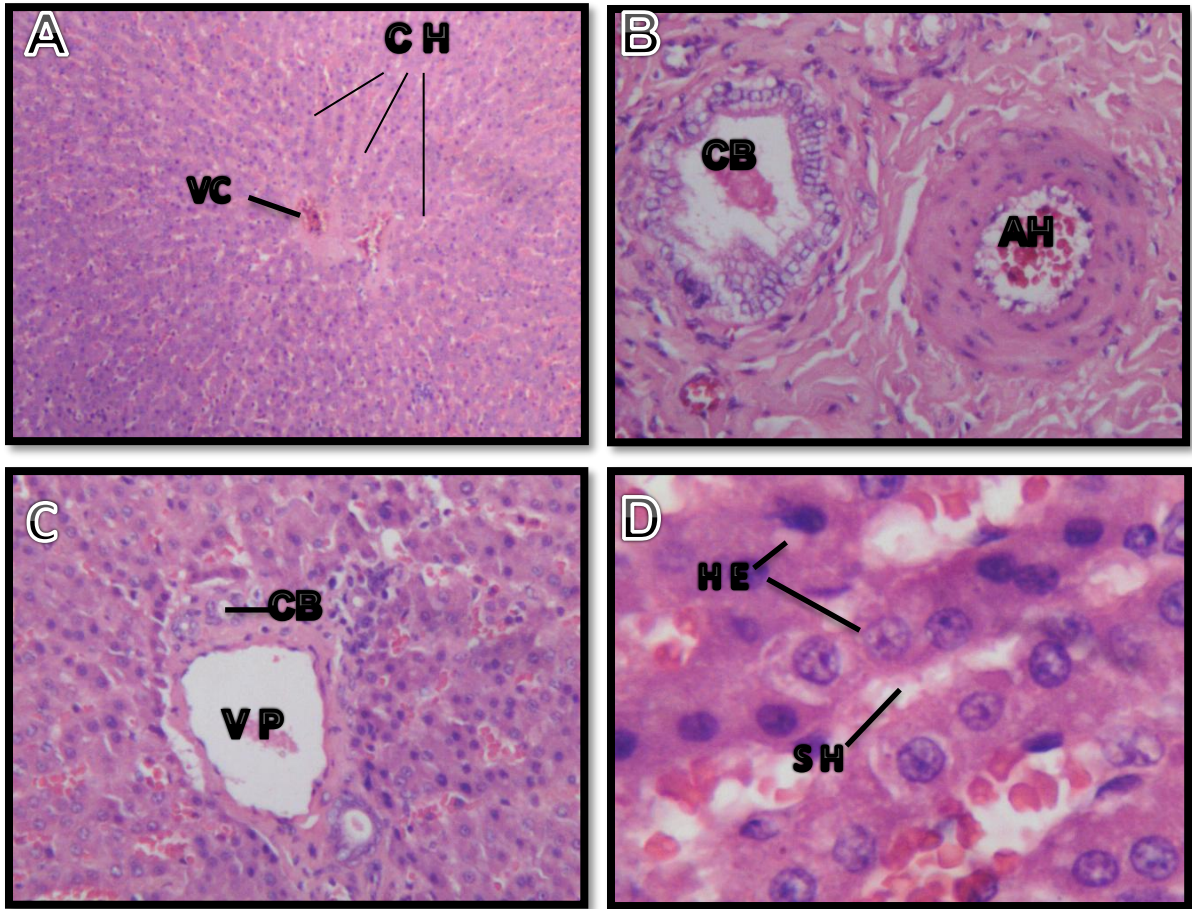


Figura 22. Corte histológico de hígado de *Didelphis marsupialis*. **A.** Vena central: VC, cordones de hepatocitos: CH. **B y C.** Acercamiento de una triada portal. Rama de una vena portal: VP, conducto biliar: CB y rama de arteria hepática: AH. **D.** Acercamiento de cordones hepáticos, hepatocitos: HE, sinusoides hepáticos: SH. Coloración de hematoxilina y eosina. 40X, 100X, 100X y 400X respectivamente.

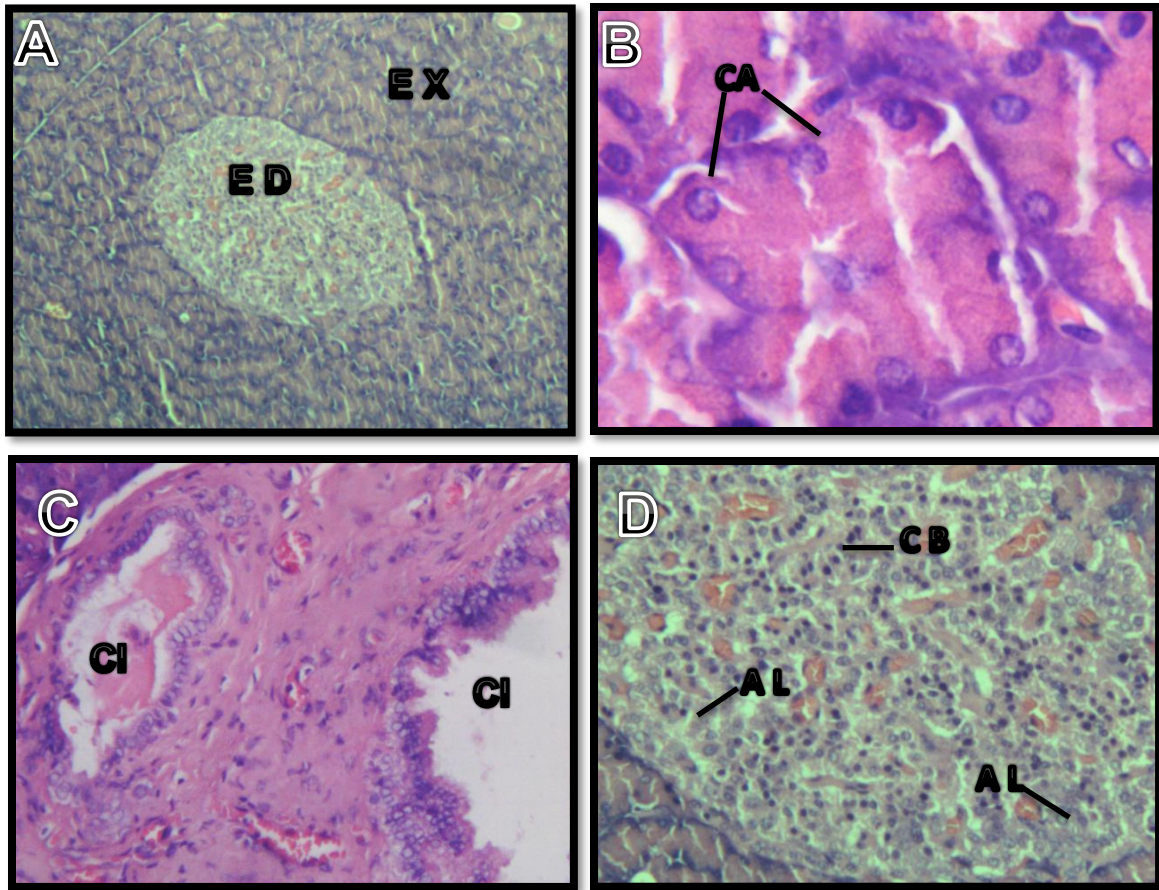


Figura 23. Corte histológico de páncreas de *Didelphis marsupialis*. **A.** Componente exocrino: EX, componente endocrino: ED. **B.** Acercamiento del componente exocrino, mostrando los acinos con las células acinares: CA. **C.** Acercamiento del componente exocrino mostrando un conducto intercalar: CI y tejido conectivo asociado. **D.** Acercamiento del componente endocrino mostrando las células que conforman el islote de Langerhans, células beta: CB, células alfa: AL. Coloración de hematoxilina y eosina. 40x, 400x, 100, 100x, respectivamente.

6 DISCUSIÓN

Los hallazgos durante la descripción histológica en la cavidad oral están en concordancia con estudios realizados previamente (Martínez *et al.*, 1998). Estructuras como las papilas filiformes en la lengua que en nuestro caso eran predominantes también son citados en estudios relacionados (Moreno *et al.*, 2007). Sin embargo, también se observaron diferencias con otros reportes como ocurrió en lo encontrado por Martínez *et al.* (1998) con relación al predominio de papilas circunvaladas y ovals que no fueron observadas fácilmente en nuestro estudio, otro trabajo reporta de igual manera la presencia de papilas foliadas como en el nuestro, pero también citan las fungiformes, foliadas y caliciformes (Krause *et al.*, citado por Freitas *et al.*, 2011).

En cuanto a la descripción del paladar y en especial de la túnica mucosa, otros autores citan hallazgos similares a los encontrados en este trabajo, epitelio plano estratificado, una lámina propia con tejido conectivo denso (Martínez *et al.*, 1998, Moreno *et al.*, 2007).

En nuestro trabajo al describir el esófago se encontraron hallazgos similares en su estructura histológica en la mucosa, submucosa, muscular y serosa al compararlos con la especie *Didelphis virginiana* (Abdulnour *et al.*, 2000). A nivel de la submucosa se observó glándulas de tipo mucoso, según Abdulnour *et al.*, (2000) la presencia de estas glándulas en la pared del esófago contribuye a la defensa del epitelio contra el ácido luminal.

La túnica submucosa del estómago está constituida por tejido conectivo denso irregular con una red vascular y linfática, además de presentar tejido adiposo, esto se asemeja a las diferentes especies mamíferas como el estudio realizado por Velasquez *et al.*, (2002) en capivaras donde encontró una submucosa gástrica compuesta por tejido conectivo, red vascular y desprovisto de glándulas.

El cuanto al intestino delgado de *Didelphis marsupialis* fue similar a los de otros mamíferos en cuanto a su conformación, observándose las tunicas mucosa, submucosa, muscular y serosa; Freitas *et al.*, (2011), al realizar la descripción

histológica en intestino delgado en diez especímenes de *D. aurita*, no encontró cambios significativos en el espesor de la túnica mucosa, submucosa, muscular y serosa en las diferentes regiones del intestino delgado, lo que coincide con este trabajo. La mucosa consta de vellosidades intestinales largas y delgadas, que coincide con lo descrito por Barry (citado por Freitas *et al.*, 2011), donde afirma que los carnívoros y omnívoros (como zarigüeyas), poseen vellosidades altas con una base fina, aumentando su área de absorción y los herbívoros tienen vellosidades robustas y anchas para aprovechar los alimentos ricos en celulosa.

La túnica muscular del intestino delgado de *D. marsupialis* fue similar a la reportada para otros mamíferos, al encontrarse dos capas de músculo liso y el plexo mientérico entre estas, encargados de regular la motilidad intestinal (Junqueira *et al.*, 2004 & Bacha *et al.*, 2001). En trabajos realizados por Freitas *et al.* (2009), en diez ejemplares de *D. aurita* y Rodrigues (2005) en el intestino delgado de capivaras, no encontraron alguna variación en el número de plexos entre cada segmento del intestino delgado (duodeno, yeyuno e íleon).

En las zarigüeyas, el intestino se divide casi equitativamente entre un intestino delgado y un intestino grueso (Stevens *et al.*, 1995), en la mayoría de los marsupiales didelfidos la presencia de intestino grueso, específicamente el ciego se atribuye a su dieta de tipo omnívora (Santori *et al.*, 2004), este se utiliza, para el almacenamiento y fermentación microbiana del alimento, en especial el de origen vegetal.

Histológicamente las diferentes regiones del intestino grueso poseen la misma estructura general con relación al intestino delgado anteriormente descrito (mucosa, submucosa, muscular y serosa). El intestino grueso de *D. marsupialis* se caracterizó por la ausencia de vellosidades, una gran cantidad de células caliciformes y células de absorción presentes en todo el epitelio intestinal, además de encontrar nódulos linfoides y criptas de lieberkuhn de tipo superficial. Estas características también fueron reportadas por Marques *et al.*, (2013) en un estudio realizado en la especie *D. aurita*, con la cual correlacionamos nuestros hallazgos

histológicos al ser una especie con los mismos hábitos alimenticios de *D. marsupialis*.

Al igual que lo descrito por Carrascal *et al.*, (2015) en el hígado de chigüiro (*Hydrochoerus hydrochaeris*) y Rosas *et al.*, (2010) en el hígado de cobayo (*Cavia porcellus*), se puede observar que la estructura histológica del hígado de *Didelphis marsupialis* conserva la misma arquitectura básica al de la mayoría de animales en aspectos como, vena porta, conductos biliares interlobulillares, vena central, sinusoides hepáticos y arteria hepática. En este estudio se encontró que en el hígado los hepatocitos se encuentran distribuidos en lobulillos de forma hexagonal, lo que difiere en el hígado de chigüiro y cobayo donde no se observa este tipo de distribución lobulillar. (Carrascal *et al.*, 2015 & Rosas *et al.*, 2010)

En un estudio realizado por Marques 2013, donde describía la morfología y morfogénesis del páncreas de *Didelphis aurita* en estados embrionarios, se puede observar una similitud de la estructura histológica del páncreas con relación a nuestra especie de estudio, donde se describen los acinos con una forma piramidal y núcleos redondeados, además de presentar tejido conjuntivo en forma de septum que separan el órgano en lóbulos.

7 CONCLUSIONES

- El labio, paladar, lengua presentaron un epitelio de recubrimiento de tipo plano estratificado.
- En la túnica submucosa de lengua, el labio y el esófago se encontraron glándulas tipo mucoso y seroso.
- La parte ventral de la lengua presentó un epitelio de menor grosor en comparación con la parte dorsal y desprovista de papilas gustativas.
- En la mucosa del estómago, intestino delgado, ciego y colon se encontró un epitelio de recubrimiento de tipo cilíndrico simple.
- Las túnicas mucosa, submucosa, muscular y serosa, a lo largo del tracto gastrointestinal no presentaron diferencias significativas al compararlas con otros mamíferos.
- La forma alargada y delgada de las vellosidades del intestino delgado es típico de mamíferos de hábitos alimenticios omnívoros.
- A lo largo del tracto gastrointestinal la túnica muscular presento una capa circular interna y otra longitudinal externa de músculo liso, con presencia del plexo mientérico de Auerbach entre estas.

8 BIBLIOGRAFÍA

- Abdulnour, A., Nakhoul, N., Orlando, R. 2000. Lumen-to–Surface pH gradients in opossum and rabbit esophagi: role of mucosal glands. *American Journal Physiology Gastrointestinal Liver Physiology*. 278: G113-120.
- Astua de Moraes, D., Lew, D., Costa, L.P., Pérez-Hernandez, R. 2016. *Didelphis marsupialis*. The IUCN Red List of Threatened Species 2016: e.T40501A22176071. Descargado el 31 de enero del 2017.
- Bacha, W.J., Bacha, I.M. 2001. *Histología veterinaria*. 2ed. Buenos Aires, Argentina: inter-medica.
- Barreto, M.P., Ribeiro, R.D., 1979. Reservatorios silvestres do tripanosoma cruzi. *Rev inst Adolfo Lutz* 39; 25-26.
- Bezerra, F., Aguilar, P. 2014. Common opossum (*Didelphis marsupialis* Linnaeus, 1758): food and medicine for people in the Amazon. *Journal of Ethnobiology and Ethnomedicine*, 10:65
- Brito, D., Astua de Moraes, D., Lew, D., Soriano, P., Emmons, L., Cuarón, A.D, Helgen, K., Reid, R. & Vazquez, E. 2008. *Didelphis marsupialis*. The IUCN Red List of Threatened Species 2008: e.T40501A10319068. <http://dx.doi.org/10.2305/IUCN.UK.2008.RLTS.T40501A10319068.en>. Descargado el 8 de Abril 2016.
- Carrascal, J.C., Ortiz, S.A., Fonseca, C.C. 2015 Descripción histológica del hígado de *Hydrochoerus hydrochaeris*, Linnaeus, 1966. *Revista de la Facultad de Ciencias Veterinarias*, (56), no. 2
- Cervantes, F.A., Arcangeli, J., Hortelano, M., Borisenko, A.V. 2010. DNA barcodes effectively identify the morphologically similar Common Opossum (*Didelphis marsupialis*) and Virginia Opossum (*Didelphis virginiana*) from areas of sympatry in Mexico. *Mitochondrial DNA*, 21 (1): 44–50.
- Colchero, F., Ofarril, G., Medellín, R. 2014. *Common opossum mammals of Mexico*. Edited by Gerardo Ceballos. John Hopkins University Press.

- Cruz, B., Ruiz, L., Navarrete, D., Espinoza, E., Vazquez, E., Vazquez, L. 2014. Diversidad genética y abundancia relativa de *Didelphis marsupialis* y *Didelphis virginiana* en Chiapas, Mexico. *Revista Mexicana de Biodiversidad* 85: 251-261.
- Cuartas-Calle, C., Muñoz-Arango, J., 2003. Marsupiales, cenoléstidos e insectívoros de Colombia. Medellín: Universidad de Antioquia.
- Dawson T.J., Finch, E., Freedman, L., Hume, I.D., Renfree, M.B., Temple-Smith, P.D. 1987. *Fauna of Australia* 17. Morphology and physiology of the metatheria. Pag 451.
- Deane, M.P., Lenzi, H.L., Jansen, A.M. 1986. Double development cycle of *Trypanosoma cruzi* in the opossum. *Parasitol Today* 2: 146-147.
- Emmons L.H, Feer F. 1990. Neotropical rainforest mammals. A field guide. USA: University of Chicago. 281 p.
- FAO (Organización de las Naciones Unidas para la Agricultura y la Alimentación). 2013. *La fauna silvestre en un clima cambiante*. KAESLIN, E., REDMOND, I., DUDLEY, N. (eds.). Estudios FAO: Montes 167.
- Freitas G.M. 2009. Análise histológica e morfométrica de componentes neuroendócrinos do intestino delgado do gamba *Didelphis Marsupialis* (Wied-Neuwied, 1826). Tesis de doctorado. Universidade Federal de Vicosa, Minas Gerais, Brasil.
- Freitas G.M., Fonseca C.C., Rodrigues S.S., Loures-Ribeiro A., Andrade C. 2011. Caracterização histológica do intestino delgado de *Didelphis aurita* Wied-Neuwied, 1826 (Mammalia: *Didelphidae*). *Revista Brasileira de Zociências* 13 (1,2,3): 19-27.
- Gardner, A.L. 2005. *Mammal species of the world: a taxonomic and geographic reference*. Edited by Wilson, D.E., Reeder, D.M. 3rd ed. Baltimore: Johns Hopkins University Press, 3–18.
- Grimwood I.R. 1969. Notes on the distribution and status of some Peruvian mammals. American Committee for International Wild Life Protection. Monographic Series N.º 21. New York. 86 p.

- Hershkovitz, P. 1997. Composition of the family Didelphidae Gray, 1821 (Didelphoidea: Marsupialia), with a review of the morphology and behavior of the included four-eyed opossums of the genus *Philander* Tiedemann, 1808. *Fieldiana Zoology* 86:1-103.
- Hudson, N.P.H.; Pearson, G.T. & Mayhew, I.G. 2000. Tissue culture of the enteric nervous system from Equine Ileum. *Veterinary Research Communications*, (24), 299-307.
- Junqueira, L.C. & Carneiro, J. 2004. *Histologia básica*. 10ed. Rio de Janeiro, Brasil: Guanabara-Koogan.
- Kirsch, J. 1977. *The biology of marsupials* edited by Don Hunsak. Academic Press. Cap 1, pag 1.
- Kowalski, K. 1981. *Mamíferos. Manual de Teriología*. H. Blume Ediciones, 532 pp.
- Krause, W.J., Krause, W.A. 2006. *The Opossum: Its Amazing story*. Columbia, Missouri: Department of Pathology and Anatomical Sciences, School of Medicine, University of Missouri.
- Marques, D. C.; Cupertino, M.; Romulo, D. N.; Da Costa, I. A.; Fonseca, C. C.; Pinto, S. L.; Rodrigues, S. S. 2013. Morphologic characterization and distribution of endocrine cells in the large intestine of the opossum *Didelphis aurita* (Wied-Neuwied, 1826). *ELSEVIER Tissue and Cell* 338– 349
- Martínez M., Martínez F., Phinheiro P. 1998. Light and scanning electron microscopic study of the vallate papillae of the opossum (*Didelphis albiventris*). *Revista Chilena de Anatomía*. 16 (1):1-12.
- Moreno C., Lopez H., Ruiz F. 2007. *Histología del sistema digestivo de Didelphis albiventris* (LUND, 1840). *Universitas Scientiarum*, Vol 12 N° 1, 41-53.
- Nowak, R.M. 2005. *Walker's Marsupials of the World*. The Johns Hopkins University Press.
- Pacheco, M.M., Garcia, P.P. 2016. *Atlas de histología vegetal y animal*. Departamento de Biología Funcional y Ciencias de la Salud, Facultad de

Biología, Universidad de Vigo. <https://mmegias.webs.uvigo.es/6-tecnicas/5-general.php>. Descargado el 31 de enero del 2017.

- Propath E.B., Mills E. y Arrintong S. 1992. Laboratory methods in histotechnology, Armed Forces Institute of Pathology. Washington, DC. 247-55.
- Rocha, N., Rumiz, D. 2010. Mamíferos medianos y grandes de Bolivia. Capítulo 6 Didelphidae. Pg 141.
- Rodrigues, S.S. 2005. Aspectos anátomo-histológicos e neuro-endócrinos do intestino delgado da capivara *Hydrochoerus hydrochaeris* Linnaeus, 1766 (Mammalia, Rodentia, Hydrochaeridae). Revista Brasileira de Zootecias 13 (1, 2, 3): 19-27.
- Rosas, C., Vásquez, B., Sol, M. 2010. Descripción Histológica e Histoquímica del Hígado de Cobayo (*Cavia porcellus*). International Journal of Morphology, 28(1): 151-156
- Rueda, M.C., Ramirez, G.F., Osorio, J.H. 2013. Aproximación a la biología de la zarigüeya común (*Didelphis marsupialis*). Boletín científico centro de museos museo de historia natural. 17 (2), 141 – 153.
- Santori, R.T., Moraes, D.A., Cerqueira, R., 2004. Comparative gross morphology of the digestive tract in ten Didelphidae marsupial species. Mammalia 68, 27–36.
- Schweigmann, N.J., Pietrokovsky, S., Bottazzi, V., Conti, O., Wisnivesky-Colli, C. 1995. Interaction between *Didelphis albiventris* and *Triatoma infestans* in Relation to *Trypanosoma cruzi* transmission. Mem Inst Oswaldo Cruz. Vol.90 (6): 679-682.
- Springer, M.S., Kirsch, J.A., Case, J.A. 1997. The chronicle of marsupial evolution. In: Givnish TJ, Sytsma KJ (eds) Molecular evolution and adaptive radiation. Cambridge University Press, New York, pp 129–161
- Springer, M.S., Krajewski, C.W., Meredith, R.W. Marsupials (Metatheria). 2009. The Timetree of life, S.B. Hedges and S. Kumar, Eds. Oxford University Press. Pag. 466-470.

- Stein B.R, Patton J.L. 2008. Genus *Lutreolina* O. Thomas, 1910. En: Gardner AL (ed). *Mammals of South America. Marsupials, xenarthrans, shrews, and bats*. USA: University of Chicago. p 25-27.
- Stevens, C.E., Hume, I.D., 2004. *Comparative Physiology of the Vertebrate Digestive System*. Cambridge University. 2da edition. 60-62.
- Stevens, C.E., Hume, I.D., 1995. Contributions of microbes in vertebrate gastroin-testinal tract to production and conservation of nutrients. *Physiol. Rev.* 78,393–427.
- Szalay, F.S. (1982). A new appraisal of marsupial phylogeny and classification. In: Archer M (ed) *Carnivorous marsupials*. Royal Zoological Society of New South Wales, Sydney, pp 621–640
- Titira D. 2007. *Guía de campo de los mamíferos del Ecuador*. 6ª ed. Quito: Ed Murciélago Blanco. 576 p.
- Velazquez, J. C.; Fonseca, C.C.; Menim,E.; Paula, T. A. R. 2002. Estudo histológico e histoquímico da região pilórica do estômago da capivara *Hydrochoerus hydrochaeris*. *Biotemas*, v.15, p. 83-95
- Vonhof M.J. 2000. *Rhogeessa tumida*. *Mamm Species* 633: 1-3.
- Wilson, D.E., Reeder, D.M. (2005). *Mammal species of the world: a taxonomic and geographic reference*. The Johns Hopkins University Press, Baltimore
- World Health Organization. 1991. *Control of Chagas disease*. WHO technical report series; 811