CARDIOMIOPATIA DILATADA CANINA ABORDAJE Y DIAGNÓSTICO CLÍNICO

LEIDY CAROLINA CAGUA PARRA

MONOGRAFÍA COMO OPCIÓN DE GRADO PARA OPTAR EL TÍTULO DE MÉDICO VETERINARIO ZOOTECNISTA

DIRECTORA:
MV, MsC. ANITA ROQUE.
Universidad de los Llanos

AREA DE PROFUNDIZACION: MEDICINA INTERNA EN PEQUEÑOS ANIMALES

UNIVERSIDAD DE LOS LLANOS
FACULTAD DE CIENCIAS AGROPECUARIAS Y RECURSOS NATURALES
ESCUELA DE CIENCIAS ANIMALES
PROGRAMA DE MEDICINA VETERINARIA
2017

AGRADECIMIENTOS

Primeramente mis agradecimientos son hacia DIOS, que por su infinita voluntad permitió darme la oportunidad de acceder a esta La Universidad de Los Llanos, además de darme salud y sabiduría durante el transcurso de este ciclo de vida.

Igualmente agradezco a mi familia por la confianza depositada en mí y su incondicional apoyo emocional, económico... Mis padres María Parra y Ernesto Cagua, que a pesar de las dificultades siempre me dieron todo lo necesario para el desarrollo de la carrera; mis otros padres Stella Reina y Jose Cagua, que siempre han estado ahí siendo una gran fortaleza; mis primas Liliana y Paola, que son como mis hermanas, han sido mi mayor ejemplo de salir adelante para convertirme en una gran profesional como ellas. En conclusión ellos son mi mayor motivación para despertar cada día, seguir adelante y ser su gran Orgullo.

Agradezco al área de Internacionalización de la Universidad de los Llanos, por darme la oportunidad de realizar dos Intercambios académicos, Universidad de Buenos Aires, Argentina y Universidad Central de Ecuador, Ecuador, en donde pude definir, que el área de clínica de pequeños animales era mi camino a seguir, igualmente a todas las personas entre profesores, dentro de los que destaco a Dr. Bruno y Dr. Mena; y compañeros que conocí en cada uno de estos lugares.

Agradezco a la Clínica Veterinaria Dover y todo su personal administrativo y médico, por permitirme acceder a sus instalaciones, para desarrollar habilidades por medio de la práctica clínica e incentivar en mi la lectura y constante aprendizaje, para mi formación profesional; dentro de esto destaco al Dr. Henry, Dr. Oscar y Dra. Johana, que son un gran ejemplo a seguir.

Agradezco al Prosefor Dumar Jaramillo que incentivo la realización de esta opción de grado, a la Profesora Anita Roque, que me brindó su apoyo como Directora de esta monografía y aporto en mi formación académica; de la misma manera a los profesores Gustavo González Paya y Ricardo Corredor Matus, que contribuyeron en el desarrollo y culminación de esta monografía.

Finalmente agradezco a Felipe Rojas, la persona que me ha acompañado en esta última etapa de mi carrera ofreciéndome un gran apoyo, cariño y respeto; igualmente a todos mis amigos y en especial a Tatiana, Yenny, Andrea, Leydy, Fernando, Nicolás, Diego y Murcia, que en medio de dificultades me sacaron una sonrisa; así mismo, a cada uno de mis compañeros que pasaron durante este ciclo Universitario y aportaron en mi como persona.

TABLA DE CONTENIDO

1. RESUMEN 5
2. ABSTRACT 6
3. OBJETIVOS 7
   - 3.1. OBJETIVO GENERAL 7
   - 3.2. OBJETIVOS ESPECÍFICOS 7
4. INTRODUCCION 8
5. ESTADO DEL ARTE 9
   - 5.1. EPIDEMIOLOGIA DE ENFERMEDAD CARDIACA EN PEQUEÑAS ESPECIES 9
   - 5.2. CARDIOMIOPATIA DILATADA CANINA 10
     - 5.2.1. Definición 10
     - 5.2.2. Prevalencia 10
     - 5.2.3. Etiología 11
     - 5.2.4. Fisiopatología 14
     - 5.2.5. Signos Clínicos 15
     - 5.2.6. Diagnóstico 17
       - 5.2.6.1. Pruebas Diagnósticas 18
         - 5.2.6.1.1. Radiografía torácica 18
         - 5.2.6.1.2. Electrocardiograma 24
         - 5.2.6.1.3. Monitorización Holter 27
         - 5.2.6.1.4. Ecocardiografía 27
           - 5.2.6.1.4.1. Técnica y preparación del paciente 28
           - 5.2.6.1.4.2. Tipos de Ecocardiografía 29
             - 5.2.6.1.4.2.1. Modo M o Unidimensional 29
             - 5.2.6.1.4.2.2. Modo B o Bidimensional 29
             - 5.2.6.1.4.2.3. Doppler 29
         - 5.2.6.1.5. Ecocardiografía en CMD 30
         - 5.2.6.1.6. Otros 32
     - 5.2.7. Tratamiento 33
     - 5.2.8. Pronóstico 36
6. ANÁLISIS Y DISCUSIÓN 37
7. CONCLUSIONES Y RECOMENDACIONES 41

BIBLIOGRAFÍA 43

LISTA DE TABLAS

Tabla 1. Signos de enfermedad Cardiaca 16
Tabla 2. Valores de Referencia de ICV según la raza 22
Tabla 3. Ondas Cardiacas Normales 25
Tabla 4. Clasificación ACVIM 34

LISTA DE IMAGENES

Imagen 1. Radiografía torácica latero lateral 19
Imagen 2. Esquema radiografía torácica Latero- Lateral con los parámetros para la medición del ICV. 20
Imagen 3. Radiografía torácica Latero Lateral. 20
Imagen 4. Radiografía torácica Latero Lateral. Índice Cardiaco Vertebral. 21
Imagen 5. Esquema de Radiografía Dorso Ventral, que representa la analogía del reloj y las estructuras ubicadas. 23
Imagen 6. *A*nalogía del reloj sobre Radiografía torácica Dorso ventral, para identificar estructuras. 23
Imagen 7. Esquema de Radiografía Latero Lateral, que representa la analogía del reloj y las estructuras ubicadas. 24
Imagen 8. Analogía del reloj sobre Radiografía torácica Latero Lateral en un canino Labrador Retriever. 24
Imagen 9. ECG Normal Canino en Derivada II 26
Imagen 10. Ecocardiografía Modo M y 2D 31
Imagen 11. Doppler a color 31

1. RESUMEN

La Cardiología Veterinaria es una de las áreas que se encuentra en constante estudio, y ha sido beneficiada con el avance en los métodos empleados para el diagnóstico de enfermedades. Es por ello, que el Médico veterinario tiene el deber de actualizar y profundizar sus conocimientos, ya que tanto la presentación, diagnóstico y tratamiento de las enfermedades, cambian o se innovan durante el transcurso del tiempo. Por este motivo se recopila información actualizada sobre la cardiomiopatía dilatada canina (CMD) que es una enfermedad que se ha convertido en una de las más comunes en la clínica de los pequeños animales; se caracteriza por una disfunción contráctil del músculo cardiaco, que tiene como consecuencia la dilatación de las cámaras cardiacas, lo que finaliza con una insuficiencia cardiaca congestiva, causando hasta la muerte del animal. Debido a que es una patología de carácter idiopático, y que su presentación prevalece en razas puras, como Wolfhound irlandés, Doberman Pinscher, Terranova (Simpson *et al*, 2015), Boxer (Vollmar y Aupperle, 2015), y otras como Cocker Spaniel Americano e Inglés, y Bulldog (O'Grady y O'Sullivan, 2004); se ha convertido en objeto de estudio durante los últimos años, encontrando mutaciones en los genes PDK4 y STRN (Mausberg *et al*, 2011), por lo que atribuyen la enfermedad a causas genéticas. Sin embargo, su tratamiento en la actualidad todavía está enfocado a la resolución de signos clínicos, por lo que es de gran importancia, conocer el estado patológico en el que se encuentra el paciente, por medio de un exhaustivo examen clínico y la asociación con los diferentes métodos diagnósticos para esta enfermedad, dentro de los que se destaca, la ecocardiografía, que es la prueba más específica para la CMD, puesto que cuantifica la función contráctil cardiaca (fracción de acortamiento) y permite visualizar en tiempo real las estructuras cardiacas (paredes ventriculares, diámetro ventricular y auricular, válvulas auriculo-ventriculares, entre otros). En Colombia el estudio epidemiológico de enfermedades cardiacas y como tal de la CMD, es pobre; por lo que se recomienda que los Médicos Veterinarios del país asuman el reto de contribuir a la construcción de base de datos, y a partir de esta información, el poder comparar el comportamiento de estas patologías a nivel nacional, con respecto a otros países.

2. ABSTRACT

Veterinary Cardiology is one of the areas in constant study, and has been benefited by the advances in the methods used for the diagnosis of diseases. That is why the veterinarian has the duty to update and deepen their knowledge, since both the presentation, diagnosis and treatment of diseases, change or innovate over time. For this reason we collect updated information on canine dilated cardiomyopathy (CMD), a disease that has become one of the most common in the small animal clinic; Is characterized by a contractile dysfunction of the cardiac muscle, which results in dilation of the cardiac chambers, which concludes with congestive heart failure, causing the death of the animal. Because it is an idiopathic pathology, and its presentation prevails in purebred breeds such as Irish Wolfhound, Doberman Pinscher, Newfoundland (Simpson *et al*, 2015), Boxer (Vollmar and Aupperle, 2015), and others such as American Cocker Spaniel And English, and Bulldog (O'Grady and O'Sullivan, 2004); Has become a subject of study during the last years, finding mutations in only genes (PDK4 and STRN) (Mausberg *et al*, 2011), for which they attribute the disease to genetic causes. However, its treatment at present is still focused on the resolution of clinical signs, so it is of great importance, the pathological state in which the patient is, through an exhaustive clinical examination and association with the different methods Echocardiography, which is the most specific test for CMD, since it quantifies the cardiac contractile function (shortening fraction) and allows real-time visualization of the cardiac structures (ventricular walls, Ventricular and atrial diameter, auriculo-ventricular valves, among others). In Colombia the epidemiological study of cardiac diseases and as such of CMD is poor; So it is recommended that the Veterinary Doctors of the country assume the challenge of contributing to the construction of data base, and from this information, the power to compare the behavior of these pathologies at a national level, compared to other countries.

3. OBJETIVOS

3.1. OBEJTIVO GENERAL

- Fortalecer y ampliar el conocimiento mediante la revisión de literatura acerca de la incidencia, abordaje, métodos diagnósticos, tratamiento y periodos de supervivencia de la Cardiomiopatía Dilatada Canina.

3.2. OBJETIVOS ESPECÍFICOS

- Conocer la importancia del abordaje clínico de paciente cardiaco especialmente de Cardiomiopatía Dilatada Canina en la clínica de animales de compañía.

- Comparar la incidencia de la Cardiomiopatía Dilatada Canina con respecto a otras patologías cardiacas en la clínica de animales de compañía, reportadas en la literatura.

- Conocer y describir los métodos diagnósticos utilizados para la Cardiomiopatía Dilatada Canina, en la clínica de animales de compañía.

4. INTRODUCCIÓN

Las enfermedades cardiacas adquiridas son mucho más habituales que las enfermedades congénitas cardiacas y pueden llegar a representar el 90% de las enfermedades cardíacas observadas en la clínica (Martin *et al*, 2010). Muchos perros de raza pequeña y mediana están predispuestos a la enfermedad crónica valvular adquirida (ECV o endocardiosis), mientras que la cardiomiopatía dilatada (CMD) y los derrames pericárdicos son las causas más frecuentes de insuficiencia cardíaca (IC) en los perros de razas grandes (Freeman & Rush, 2006). Las cardiomiopatías primarias, por definición, son enfermedades idiopáticas que no son el resultado de un trastorno sistémico identificable o cualquier tipo de cardiopatía congénita o adquirida (Prošek, 2015), como lo es el caso de la Cardiomiopatía Dilatada Canina, caracterizada por dilatación y deterioro, o disfunción de la contracción del ventrículo izquierdo o ambos ventrículos (Dukes-McEwan, 2003). En perros, la cardiomiopatía dilatada es la segunda enfermedad cardíaca más común y es más prevalente en las razas Wolfhound irlandés, Doberman Pinscher y Newfoundland (Simpson et al, 2015), por lo que se le atribuye la etiología a una serie de factores, en los que se destacan la taquicardia, deficiencia de taurina, factores tóxicos, posiblemente, deficiencia de carnitina, y principalmente a factores genéticos (O´ Grady & O´ Sullivan, 2004); siendo este último objeto de investigación, obteniendo resultados que lo sustentan como probable y controversial, debido a que una raza específica de perros, representa una población cerrada, reportándose una trasmisión autosómica dominante, en razas como las anteriormente nombradas (Prošek, 2015). Es importante conocer que las patologías cardiacas se manifiestan clínicamente similar, por ello, el médico veterinario tiene el reto de asociar dichos signos, junto a las diferentes técnicas diagnósticas utilizadas convencionalmente en Cardiología, e igualmente conocer los métodos más actualizados para su diagnóstico, como lo es, la ecocardiografía, que permite observar en tiempo real la actividad mecánica cardiaca, cuantificar el tamaño cardiaco y determinar patologías como la CMD, que antes de la aparición de la ecocardiografía, solo eran determinadas en el estudio de necropsia (Mucha, 2007), por lo que, para un correcto diagnóstico ecocardiográfico es necesario un adecuado conocimiento de la anatomía cardiaca y las consecuencias fisiopatológicas de la enfermedad (Mucha, 2007), así como, identificar las variables cualitativas y cuantitativas a evaluar e interpretar mediante este método, para así, llegar a establecer el diagnóstico definitivo y finalmente, determinar el pronóstico y tratamiento para el paciente, teniendo como objetivo aliviar los síntomas de la insuficiencia cardíaca, aumentar la calidad de vida del animal y reducir la mortalidad.

Esta revisión será una descripción enfocada a la Cardiomiopatía Dilatada Canina Idiopática, en la cual se sintetiza información actualizada acerca de su prevalencia, sus posibles etiologías, signos clínicos característicos, el empleo de métodos diagnósticos y su interpretación, el tratamiento y pronóstico de la enfermedad.

5. ESTADO DEL ARTE

5.1. EPIDEMIOLOGIA DE ENFERMEDAD CARDIACA EN PEQUEÑAS ESPECIES.

Investigaciones en los Estados Unidos indican que 1 de cada 10 perros que acuden a consulta veterinaria presentan algún tipo de cardiopatía, y que la enfermedad crónica de las válvulas auriculo ventriculares es la cardiopatía canina más común, representando cerca del 75% de casos en las prácticas veterinarias de Norteamérica (Atkins *et al*, 2009); de igual forma para Ayala *et al* (2012), este es un dato de gran relevancia para la clínica diaria, ya que siempre se debe tener en cuenta el estado cardiológico del paciente antes de administrar medicamentos para el tratamiento de otras patologías.

De igual forma, a nivel nacional dichas patologías han cobrado una mayor incidencia, debido a la llegada y el uso de métodos diagnósticos como el electrocardiograma y la ecocardiografía, que complementan al examen físico del paciente, y por ende mayor importancia en la clínica diaria; es por ello, que se han empezado a realizar estudios epidemiológicos, como el realizado por Reyes y Rodríguez en el 2009, en una Clínica Veterinaria en la Ciudad de Bogotá, concluyendo que 1 de cada 21 animales son cardiópatas; además, que la presentación de la enfermedad cardiaca en caninos es mayor que en felinos, ya que para los gatos, la enfermedad cardiaca se presenta en 1 de cada 68 que asisten a consulta, es decir que se maneja una relación de 1 a 30, teniendo en cuenta que el número de caninos que asiste a consulta es mayor que el de felinos en relación de 1 a 9, por lo que se puede deducir que los caninos son los más afectados por patologías cardiacas. Así mismo, Ayala *et al,* (2012), en el Hospital Veterinario de Antioquia reportó que el 3, 32% de la población total de caninos que asistieron en el primer semestre de 2012, fueron cardiópatas.

Es de resaltar que, las enfermedades cardiacas constituyen un motivo de consulta importante en la práctica clínica canina diaria, especialmente para los pacientes geriátricos 25% en mayores a 9 años y 35% en mayores a 12 años para Mucha, (2009) en Buenos Aires, Argentina; valores similares han sido encontrados en estudios en Bogotá, Colombia como lo reportado por Reyes & Rodríguez en 2009, 30% para caninos mayores de 13 años y 20- 25% entre 9 a 12 años, y de razas predispuestas a desarrollar cardiopatías (Calderón *et al,* 2014). En la consulta diaria se presenta 1 de cada 77 caninos cardiópatas (Reyes & Rodríguez, 2009); por lo que para Freeman y Rush (2006), las patologías cardiacas constituyen una de las principales causas de muerte en perros.

5.2.CARDIOMIOPATIA DILATADA CANINA (CMD)

5.2.1. *Definición*

El termino Cardiomiopatía hace referencia a un grupo de enfermedades que afectan primariamente al músculo cardíaco y no son el resultado de patologías congénitas, valvulopatías adquiridas, cardiopatía hipertensiva, enfermedad coronaria o enfermedad pericárdica (Vukasovic, 2015). Las cardiomiopatías suelen clasificarse según la morfología anatómica y la fisiológica, y las dos más comunes son la cardiomiopatía hipertrófica y la dilatada (CMH, CMD) (Klos *et al*, 2017).

La *CMD* es una patología idiopática que se caracteriza por una baja contractibilidad miocárdica, con o sin arritmias (Summerfield *et al*, 2006). Es una enfermedad del músculo cardíaco, que generalmente comienza en la cámara de bombeo principal del corazón (ventrículo izquierdo) (Bajali *et al*, 2016), en la cual, por aumento de tamaño (dilatación) de este ventrículo y disfunción sistólica da lugar a las manifestaciones clínicas de insuficiencia cardiaca, arritmias, y en algunos casos enfermedad tromboembólica (Klos *et al*, 2017). En el caso de la CMD, el corazón no puede bombear sangre, como un corazón sano, ya que el ventrículo se estira y se dilata (Bajali *et al*, 2016), y finalmente, los órganos del cuerpo como los riñones comienzan a sufrir daños por inadecuado suministro de sangre y oxígeno. (Tomado de http://www.vetstreet.com/care/cardiomiopatia-dilatada-canina)

5.2.2. Prevalencia CMD

En cuanto a la Cardiomiopatía Dilatada Canina (CMD), se dice que es una enfermedad bien reconocida en perros con un pronóstico de reservado a malo, que afecta a una amplia gama de caninos de raza pura y de tamaño medio a grande (Martin *et al*, 2010), en el estudio de Ayala *et al* (2012), el porcentaje de caninos afectados por esta patología representó el 4% de la población total analizada; siendo esta significativamente menos común que la enfermedad de la válvula mitral crónica (Egenvall *et al*, 2006); de igual forma, lo afirma Lobo & Pereira, (2002); Sisson *et al*, (1999); su prevalencia es relativamente baja en comparación con los cambios degenerativos de las válvulas y, en ciertas regiones, con la enfermedad del gusano del corazón (*Dirofilaria immitis*), que son patologías más comunes que la CMD, sin embargo, la prevalencia de esta enfermedad puede ser mucho mayor si se tiene en cuenta ciertos grupos o razas de perros, con predisposición.

La CMD se observa típicamente en perros de razas grandes y gigantes, es rara su presentación en cruces (Dukes-McEwan, 2003), por lo que se cree que esta patología tiene una base genética; entre las razas se destacan, la Doberman Pincher, que en los Estados Unidos o Canadá su prevalencia, oscila entre el 45 y el 63% (Calvert *et al*, 2000; citado por Wess *et al*, 2010), y un 58,5% en Europa (Wess *et al*, 2010), Boxer (Vollmar & Aupperle, 2015), el Wolfhounds irlandeses también con una alta prevalencia de la CMD con fibrilación auricular (Phillip *et al*, 2012). Sin

embargo, se ha reconocido la enfermedad, en razas de perros de tamaño mediano, como la Cocker Spaniel Americano e Inglés y la Bulldog (O´ Grady & O´ Sullivan, 2004). En raras ocasiones, se ha observado CMD en perros de raza pequeña como el West Highland White Terrier (O´ Grady & O´ Sullivan, 2004).

La incidencia aumenta con la edad (Gómez *et al*, 2008), la mayoría de los pacientes se presentan con signos de insuficiencia cardiaca entre los 4 y 10 años (Lobo & Pereira, 2002). La CMD puede presentarse en caninos de corta edad, aunque su mayor prevalencia es en pacientes adultos, por lo que se debe considerar como un diagnóstico diferencial en cachorros que presenten signos de insuficiencia cardiaca congestiva (Gómez *et al*, 2008). De hecho, la CMD contribuye en gran proporción a la mortalidad general en ciertas razas grandes <10 años de edad (Dukes-McEwan, 2003).

Con respecto al sexo de las razas predispuestas como el Doberman Pincher, aproximadamente el 50% de los perros machos y el 33% de las hembras desarrollan CMD (O´ Grady & O´ Sullivan, 2004). De igual manera, hay reportes en los que, los machos son más predisponentes a la CMD, siendo la relación con las hembras de 2:1 respectivamente (Keene, 1994; citado por Lobo & Pereira, 2002). Se ha informado de que los Doberman Pinscher hembra manifiestan CMD a una edad ligeramente mayor que los Doberman Pinscher machos, con una edad media para hembras de 9,5 años y una edad media para perros machos de 7,5 años. La Doberman Pinscher como raza, puede manifestar CMD clínico en un amplio rango de edad, entre los 2 a 15 años (Tadros *et al*, 2014). Por otra parte, en el estudio realizado por Reyes & Rodríguez (2009) en la Ciudad de Bogotá, Colombia se concluye que la cardiomiopatía dilatada tiene una prevalencia de 7,89 de cada 1000 caninos, y que el 16,17% afectados por esta cardiomiopatía, son machos.

Es importante tener en cuenta que la muerte súbita puede manifestarse como único signo clínico de CMD, y si no se realiza un examen post mortem, esta patologia probablemente no sea diagnosticada, debido a esto, los datos de la prevalencia, estarán subrepresentadas (O´ Grady & O´ Sullivan, 2004).

5.2.3. *Etiología*

La Cardiomiopatía Dilatada Primaria, es de origen idiopático, es decir que no se ha definido un agente causal; sin embargo, algunos autores atribuyen la predisposición de algunas razas, a una serie de factores, en los cuales se destacan factores genéticos, taquicardia, deficiencia de taurina, factores tóxicos y posiblemente, la deficiencia de carnitina (Tidholm *et al*, 2001 citado por O´ Grady & O´ Sullivan, 2004).

Actualmente, se sabe que la mayoría de los perros con CMD no presentan ninguna pérdida o daño significativo de los miocitos del miocardio por lo que sugiere la existencia de anomalías

estructurales o bioquímicas que inducen una pobre función contráctil sin destrucción celular (Lobo & Pereira, 2002).

Factores genéticos: Al igual que en los seres humanos, se sospecha una predisposición genética para la CMD, aunque diferentes formas de transmisión han sido descritos en diferentes razas (Martínez, 2008). En los humanos la cardiomiopatía dilatada denominada como Familiar (que representa el 20 a 50% de todas las CMD) se ha relacionado con mutaciones en más de 40 genes y por lo general se transmite de forma autosómica dominante negativa (Cho *et al*, 2016).

Esta trasmisión autosómica, hace referencia a la herencia de proteínas contráctiles mutadas, como la miosina, que es la proteína del motor molecular que impulsa la contracción muscular en el corazón (Klos, 2017). Las mutaciones en el gen MYH6, que codifica la isoforma de la proteína de miosina aMHC, han sido identificadas en casos de CMD familiar en humanos (Granados-Riveros *et al*, 2010). El patrón de transmisión autosómico dominante es la más común para caninos, la cual se caracteriza por la aparición de la enfermedad en muchas generaciones, la igualdad de ocurrencia en ambos géneros y una transmisión de macho a macho. Este patrón de transmisión se describe en Boxer (Meurs 1998, citado por Lobo & Pereira, 2002). Para el Gran Danés hay una fuerte predisposición en machos que sugiere un rasgo de herencia ligado al cromosoma X (Meurs, 2005); por lo que Summerfield *et al* (2006), concluyó que la raza Doberman parece mostrar la incidencia más alta, para esta patología y es la raza más estudiada.

La CMD canina es fenotípicamente similar al CMD humana (Simpson *et al*, 2015). Las mutaciones para la CMD canina que se ha encontrado más específicamente, han sido en sólo dos genes (PDK4 y STRN) y un único polimorfismo de nucleótidos (SNP) en el cromosoma 5 (Mausberg *et al*, 2011; Meurs *et al*, 2012), por lo que aún hay muchas causas genéticas adicionales por estudiar. Es importante saber que una deleción en un sitio de empalme del gen PDK4 (Meurs *et al*, 2012) y un SNP en el cromosoma 5 (Mausberg *et al*, 2011) en Dobermans son dos de sólo tres mutaciones caninas asociadas a CMD, confirmadas hasta la fecha. Aunque estos dos están asociados a Doberman con CMD, individualmente ninguno de estos explica todos los casos en Doberman con la enfermedad (Mausberg *et al*, 2011; Meurs *et al*, 2012). Por lo tanto, las nuevas causas genéticas del CMD canino aún deben identificarse (Philipp *et al*, 2012).

Si bien los avances en cardiología molecular pueden identificar alelos mutantes, estudios bioquímicos detallados son necesarios para proporcionar información mecanística sobre la función de las proteínas contráctiles mutadas; sin embargo, es un método de estudio y no de diagnóstico (Klos, 2017).

Factores nutricionales: La deficiencia de sustratos metabólicos (como L-carnitina o taurina) se encuentran en una minoría de perros, pero la relación exacta de causa y efecto entre estos sustratos y la CMD es incompleta (Miller, 2005).

La taurina es el aminoácido libre más abundante en el corazón, que tiene gran importancia en la cinética del calcio intracelular, y en ayudar a la eliminación de radicales libres de oxígeno (Lobo & Pereira, 2002). Adicionalmente, es importante reconocer que la taurina también puede tener un efecto sobre la osmorregulación en el miocardio (Sanderson, 2006). En estudios hechos en ratones se demostró que la deficiencia de taurina conduce a la pared ventricular delgada y la atrofia cardíaca con disminución del volumen de miocitos (Ito *et al*, 2008). Otros mecanismos propuestos específicamente relacionados con la función miocárdica incluyen la N-metilación de fosfolípidos de la membrana celular, los efectos directos sobre las proteínas contráctiles (Backus *et al*, 2003), y las interacciones con el sistema renina-angiotensina-aldosterona. La taurina es un antagonista natural de la angiotensina II (Sanderson, 2006).

Contrario a los gatos, según se cree, los perros son capaces de sintetizar cantidades adecuadas de taurina y por eso esta no se considera indispensable en los alimentos para perros (Freeman & Rush, 2006); es decir, la taurina es un aminoácido esencial en los gatos, y es bien sabido que la deficiencia de taurina puede causar CDM, degeneración de la retina y anomalías reproductivas en esta especie (Backus *et al*, 2003). Sin embargo, la taurina no se considera un aminoácido esencial en perros, una explicación de las diferencias en las exigencias de taurina entre gatos y perros es que la actividad de la cisteína-ácido sulfínico descarboxilasa (la enzima limitante de la velocidad en la síntesis de taurina a partir de cisteína y metionina) es mayor en perros que en gatos, sin embargo, la diferencia en la actividad de esta enzima entre perros y gatos no explica completamente la diferencia de requerimientos (Spitze *et al*, 2003). Por lo que, la asociación entre la CMD y una taurina plasmática baja se ha establecido perfectamente en el caso del Cocker Spaniel Americano (Freeman & Rush, 2006), igualmente otras razas citadas, son el Labrador y el Golden Retriever, el San Bernardo y el Setter Inglés (Freeman *et al*, 2001). De la misma manera, estudios en el Cocker Spaniel y el Golden Retriever con CMD y niveles séricos de Taurina <25 ηmol/ml, evidencian mejorías en la contracción miocárdica con la suplementación de este aminoácido (Sisson *et al*, 1999).

Por otra parte, la L-carnitina (ácido b-hidroxi-c-trimetilaminobutírico) es una pequeña molécula soluble en agua, en los perros, la carnitina se obtiene bien de la proteína de la dieta o de la síntesis endógena en el hígado utilizando los aminoácidos precursores esenciales lisina y metionina (Sanderson, 2001). El músculo cardíaco y esquelético son sitios de almacenamiento importantes, que contienen 95% a 98% de la carnitina en el cuerpo y la carnitina se concentra en estos tejidos a través de un mecanismo de transporte de membrana activa, el corazón es incapaz de sintetizar carnitina y depende del transporte de carnitina de la circulación al músculo cardiaco (Spitze *et al*, 2003). La deficiencia de carnitina se asoció con CMD en perros en un número limitado de informes clínicos; el primer caso reportado de deficiencia de carnitina fue en una familia de Boxer (Sanderson, 2006).

5.2.4. *Fisiopatología*

Es importante conocer que el corazón fisiológicamente actúa como una bomba, que funciona bajo unas variables, como lo son, la presión, el volumen y el grosor de la pared ventricular; por ende la alteración de cualquiera de estas variables tendrá consecuencias en su funcionamiento y por ende manifestaciones clínicas del paciente (Cunningham, 2014).

El mayor problema funcional en la CMD es la disfunción sistólica, particularmente de la aurícula y ventrículo izquierdo (Rhodes, 2012); por lo que este descenso de la contractilidad cardiaca produce una disminución marcada del volumen sistólico y por tanto, del gasto cardiaco, por lo que la presión arterial del paciente puede descender hasta niveles peligrosos (Cunningham, 2014); como consecuencia, esto provoca una activación de los sistemas compensatorios, cuyo objetivo es tratar de mantener un gasto cardiaco adecuado (Martínez, 2008); estos mecanismos son, la actividad simpática, generando mayor liberación de epinefrina y la norepinefrina a la sangre activando los receptores b-adrenérgicos e incrementando la contractilidad y frecuencia cardiaca (Hill *et al*, 2012), adicionalmente, la activación de receptores α de los vasos sanguíneos, provocando vasoconstricción. Por otra parte, la reducción de la perfusión renal por bajo gasto cardíaco incrementa el funcionamiento del sistema renina angiotensina aldosterona (Cuenca, 2012), el cual, aumentara la presión arterial, la volemia y el retorno venoso, produciendo vasoconstricción y mayor retención de agua y sodio a nivel glomerular (López- Álvarez *et al*, 2011).

Los ventrículos volumétricamente sobrecargados se adaptan a los aumentos crónicos de volumen y sufren hipertrofia excéntrica que se traduce en aumento de tamaño de las cámaras cardíacas y del musculo cardiaco; en un primer momento, el objetivo de estos mecanismos es aumentar el gasto cardiaco por la Ley de Frank Starling, y en un corazón sano lo logra, pues al aumentar el volumen diastólico final, incrementa la precarga y finalmente el volumen de eyección, es decir, un mayor llenado ventricular durante la diástole coloca a las fibras musculares en una posición más favorable para la eyección de sangre en la siguiente sístole. Así mismo, la distensión de las fibras musculares ventriculares durante la diástole produce la liberación de una gran cantidad de calcio (Ca2+) desde el retículo sarcoplasmico durante la siguiente contracción sistólica, lo que mejora la fuerza de la contracción (Cunninhang, 2014), dando como resultado un "aumento del gasto cardiaco", pues el corazón bombea lo que recibe, sin embargo, en este estado de la CMD el corazón tiene un deficiencia en la contractibilidad por lo que la relación entre estas variables se rompe, y en un progreso de la enfermedad conduce a que la contractibilidad se deteriore paulatinamente llevando a la dilatación del corazón hasta su límite (Lobo & Pereira, 2002); esta alteración del corazón se puede explicar mediante la Ley de Laplace, ya que el estrés de la pared ventricular es directamente proporcional a la presión y al tamaño de la cámara (radio de la cavidad)

e inversamente proporcional al grosor de la pared, cada uno de los cuales puede verse afectado por cambios en la precarga (presión diastólica), poscarga (presión que el ventrículo debe vencer para bombear la sangre a circulación sistémica) y tasa de contracción (Hill *et al*, 2012); en otras palabras, la tensión de la pared ventricular después de la apertura de la válvula mitral se incrementa rápidamente por el aumento del radio intracavitario del ventrículo izquierdo y la reducción del grosor de la pared del mismo, lo que explica que los cambios del grosor de la pared preceden a los cambios en el radio de la cavidad, es decir, el adelgazamiento de la pared precede y condiciona el llenado ventricular (Hereros & Trainini, 2011).

El agrandamiento cardíaco o cardiomegalia, junto con la disfunción de los músculos papilares, a menudo provoca una mala coaptación de las valvas de las válvulas, mitral y tricúspide, induciendo una insuficiencia valvular (Egenvall *et al*, 2006), así mismo, el aumento de la presión de las venas pulmonares y sistémicas, dando como resultado un edema pulmonar o sistémico (Cunningham, 2014), que junto a el descenso en la contractilidad cardiaca es la característica distintiva de la condición clínica general denominada insuficiencia cardíaca (IC) (Atkins *et al*, 2009).

Finalmente, los mecanismos de compensación contribuyen a la injuria sobre el miocardio, exacerbando la disminución del gasto cardiaco a tal punto, que conduce a Shock Cardiogénico (Lobo & Pereira, 2002).

5.2.5. *Signos Clínicos*

Ayala *et al, (*2012), afirma que las enfermedades cardíacas son una de las principales causas de fallecimientos en el perro, la mayor parte de las cardiopatías caninas no pueden curarse y normalmente acaban evolucionando hacia una insuficiencia cardíaca avanzada, por lo que las similitudes en la respuesta del corazón, de los vasos sistémicos y pulmonares y del sistema neuroendocrino, los mismos historiales y los mismos síntomas clínicos se encuentran en la mayoria de las enfermedades cardiovasculares del perro (Freeman & Rush, 2005).

Las manifestaciones clínicas de cualquier enfermedad cardiaca, están ligadas a la evolución o etapa en la que se encuentre el paciente, es decir, que muchos animales pueden estar desarrollando una patología cardiaca siendo estos asintomáticos, en sus primeras etapas podemos tener signos como: soplos, pulso yugular, alteración en el ritmo cardiaco y cardiomegalia (Belerenian *et al*, 2009); en etapas más avanzadas la enfermedad conlleva a una Insuficiencia Cardiaca Congestiva, en la cual se observan signos como sincopes, ascitis, edema pulmonar, intolerancia al ejercicio entre otros, como se detalla en la Tabla 1.

Tabla 1. Signos de enfermedad cardiaca.

SIGNOS DE ENFERMEDAD CARDIACA
- Intolerancia al ejercicio - Sincope - Tos - Cianosis - Ascitis - Soplo/ Arritmias - Edema subcutáneo - Congestión Hepática y Esplénica - Congestión pulmonar - Edema pulmonar - Azotemia prerrenal - Hipertensión sistémica

Tomado de Couto, 2010.

En la CMD los animales pueden presentar una fase subclínica, esta etapa puede durar desde meses hasta años, durante los cuales el animal se mantiene prácticamente asintomático (Lobo & Pereira, 2002), por lo que el diagnóstico de CMD no se establece hasta que la insuficiencia cardíaca congestiva (ICC) se desarrolla (Haggstrom, 2008). Sin embargo, es importante tener en cuenta que, la sintomatología de la CMD parece desarrollarse rápidamente, especialmente en los perros sedentarios, en los que los primeros signos pueden no ser evidentes, la muerte súbita es relativamente común antes de que aparezcan los síntomas de ICC en algunos perros (Couto, 2010).

Los signos comunes en una fase inicial incluyen tos, dificultad para respirar, intolerancia al ejercicio y síncope, mientras que en fases más avanzadas los signos incluyen distensión abdominal, compromiso respiratorio posicional y tos nocturna aislada (Miller & Gordon, 2007). La tos cardiogénica se debe a la compresión mecánica del bronquio principal izquierdo por la dilatación de la aurícula izquierda, y también por presencia del edema pulmonar (Tilley *et al*., 2008). Otros síntomas comunes son la pérdida de peso, anorexia y taquicardia o fibrilación auricular (Martínez, 2008); una consecuencia clínica importante es que los ventrículos de un animal en reposo son capaces de bombear un volumen sistólico casi normal incluso en ausencia de las contracciones auriculares apropiadas (por ejemplo, durante la fibrilación auricular) (Cunninhang, 2014). Sin embargo, durante el ejercicio, las contracciones auriculares tienen una gran contribución al llenado ventricular, ya que la frecuencia cardíaca alta que se produce, deja un corto período de tiempo para el llenado diastólico, por tanto, los animales con fibrilación auricular manifiestan una

clara intolerancia al ejercicio (Cunningham, 2014). El síncope se caracteriza por una pérdida temporal de la conciencia, que suele ser causada por una insuficiencia de suministro de sangre al cerebro, pero también puede deberse a una caída repentina de la presión arterial, a arritmias ventriculares sostenidas, a bajos niveles de glucosa, calcio o sodio en la sangre, a actividad convulsiva, a desordenes metabólicos, o hipovolemia. Una historia detallada puede diferenciar entre el colapso relacionado con una afección cardiaca versus un episodio de convulsión (Rhodes, 2012). Así como lo demuestró Calderón (2014), que en los canes cardiópatas, la tos y la disnea fueron los signos más frecuentes con 45.9 y 31.7% de ocurrencia y en menor grado se presentó síncope (14.3%) e intolerancia al ejercicio (12.7%).

Hallazgos frecuentes durante el examen físico son la calidad del pulso arterial que es débil, de igual manera, el color de las membranas mucosas puede alterarse debido a un mal rendimiento cardíaco (palidez) o a una hipoxemia severa (cianosis) (Hogan, 2004), además, el tiempo de llenado capilar puede estar aumentado, la atrofia muscular y mal estado corporal, distensión abdominal, distensión / pulsación yugular, arritmias y soplo sistólico leve a moderado y ritmo de galope (Martínez, 2008).

Para el paciente sintomático, es importante que el médico descarte otras posibles causas de los signos clínicos, como derrame pericárdico, neumonía, enfermedad neoplásica y enfermedad cardíaca congénita no descubierta (Haggstrom, 2008).

5.2.6. Diagnóstico

La CMD es una enfermedad de aparición más frecuente en adultos con una presentación clínica que puede ser tan sutil como un desarrollo gradual de intolerancia al ejercicio y pérdida de peso, sin embargo, más comúnmente se pasan por alto los primeros signos de la enfermedad y la enfermedad no se diagnóstica hasta que la insuficiencia cardíaca congestiva se desarrolla y el paciente presenta tos, dificultad respiratoria y ocasionalmente, ascitis (Meurs, 2005).

Los perros asintomáticos con CMD son más a menudo identificados como resultado de un murmullo incidental o arritmia que se detecta durante el examen físico por un motivo de consulta diferente (Fuentes, 2012). Es por ello que preguntas adicionales que pueden estar relacionadas con el sistema cardiovascular en la consulta, deben incluir la presencia y frecuencia de tos, dificultad para respirar y tiempo de evolución de la distensión abdominal, una historia de colapso, especialmente inducida por el ejercicio, podría ser un dato muy importante (Hogan, 2008). Finalmente, se hace un diagnóstico presuntivo por medio de la historia, los hallazgos del examen físico y pruebas de apoyo obtenidas a través de imágenes (Hogan, 2004). En la fase oculta es frecuente encontrar complejos ventriculares prematuros (CVP) y un 30% de casos presentan muerte súbita (Wess *et al*, 2010).

Se establece un diagnóstico definitivo basado en hallazgos históricos de apoyo (taquipnea, tos, intolerancia al ejercicio, etc.) y los hallazgos del examen físico (murmullos, galope, arritmias, distensión venosa yugular, etc.), radiografías que identifican cardiomegalia o edema pulmonar (Miller & Gordon, 2007). El diagnóstico de CMD requiere ecocardiografía, como prueba diagnóstica definitiva, que demostrará aumento de las dimensiones de la aurícula izquierda y del ventrículo izquierdo con mala función sistólica (disfunción contráctil) (Fuentes, 2012).

Parece ser que las primeras etapas de la CMD son difíciles de diagnosticar a menos que un clínico mantenga un alto nivel de sospecha de los perros que son de una raza de riesgo y se realice un examen anual cardiológico (Meurs, 2005). En los perros de razas grandes, un soplo o arritmia siempre debe ser investigado con ecocardiografía y un electrocardiograma (ECG), idealmente seguido de un ECG ambulatorio de 24 horas (Monitorización Holter), al igual que aquellos perros que tengan sincopes sin signos o evidencia de insuficiencia cardiaca congestiva (Fuentes, 2012).

Es probable que los criterios sugeridos para diagnosticar CMD cambien en el futuro a medida que nuevos descubrimientos y nuevas técnicas estén disponibles para una comunidad veterinaria más amplia (Haggstrom, 2008).

5.2.6.1. *Pruebas Diagnósticas*

5.2.6.1.1 *Radiografía torácica*

La radiografía torácica, permite al Médico Veterinario (MV) evaluar el tamaño y forma del corazón, de igual manera el parénquima pulmonar y sus vasos. Las vistas utilizadas son la Ventro Dorsal, Dorso Ventral y Latero Lateral (Couto, 2010). Las radiografías deben incluir todo el tórax y las estructuras circundantes. Los pacientes con ansiedad, arritmia grave o insuficiencia respiratoria pueden requerir medicación antes de la radiografía para prevenir la exacerbación de trastornos de la conducción o una disminución de la saturación de oxígeno (Rhodes, 2012). De igual forma el MV debe tener en cuenta la posición del animal en el momento del 'disparo' ya que puede generar siluetas grandes, redondas que no corresponden a una alteración cardiaca (Couto, 2010).

La fase de la enfermedad, la conformación torácica y la hidratación influyen en los hallazgos radiográficos (Couto, 2010). Cardiomegalia generalizada (Imagen 1) es el más común en las razas gigantes y Cocker Spaniel. En Doberman Pincher y Boxer la cardiomegalia es menos marcada. Lo más común en estas dos razas es la aparición de cambios consistentes con aurícula izquierda dilatada y edema pulmonar. La insuficiencia cardiaca biventricular genera edema pulmonar, el aumento de la vena caudal (Imagen 1), hepatomegalia, ascitis, y en algunos casos, derrame pleural (Lobo & Pereira, 2002). Es importante señalar que la disfunción significativa del ventrículo

izquierdo (VI) puede estar presente sin cardiomegalia en la radiografía de tórax (Ponikowski *et al*, 2016).

Se debe tener en cuenta que, incluso si la auscultación torácica no logra revelar sonidos anormales de los pulmones, la radiografía torácica debería realizarse porque la auscultación torácica no es altamente sensible para detectar el edema pulmonar (Miller & Gordon, 2007).

El patrón clásico del edema pulmonar Cardiogénico es perihilar (Imagen 1), pero se puede observar una distribución multifocal, la congestión venosa pulmonar siempre debe verse con edema pulmonar Cardiogénico, la vasculatura pulmonar caudal se visualiza mejor a partir de una proyección dorsoventral y puede demostrar los cambios más grandes, la mejor forma de visualizar la vasculatura pulmonar craneal es la proyección lateral (Hogan, 2004).

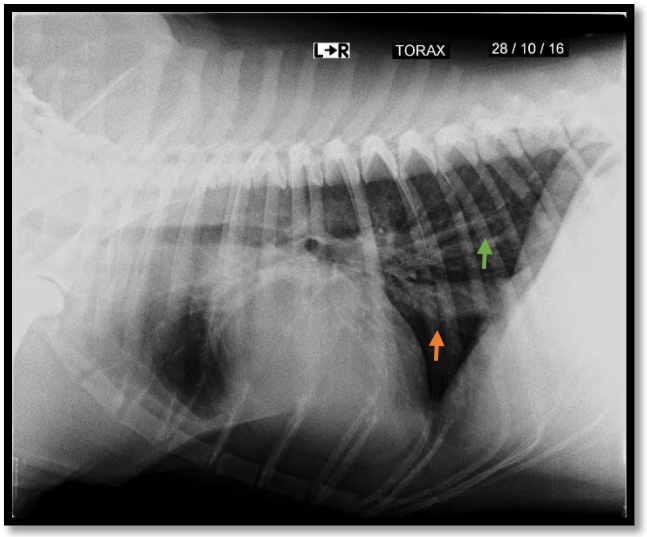

Imagen 1. ***Radiografía Torácica Latero Lateral. Se evidencia cardiomegalia generalizada, aumento de la vena cava caudal (flecha naranja) y edema perihiliar (flecha verde).***

Canino Macho Golden Retriever 12 años con CMD. (Archivo Clínica Dover SAS).

Para la evaluación e interpretación radiográfica es importante considerar la conformación torácica del perro (raza), es decir, en los animales con tórax profundo y estrecho (Doberman, Galgo, Setter, entre otros.), el corazón tiene un aspecto vertical y es relativamente pequeño en comparación con el volumen torácico total, por otra parte, los perros de tamaño medio y conformación torácica promedio (Labrador Retriever, Pastor Alemán, Border Collie, entre otros), la base del corazón está inclinada en dirección más craneal y su borde craneal parece apoyarse a lo largo del esternón (Tilley *et al*, 2008). Es por ello que se ha determinado el Índice Cardiaco Vertebral de Buchanan (Imagen 2 y 3), que es uno de los métodos más comunes y sencillos para determinar el tamaño del corazón, dado que existe una buena correlación entre la longitud corporal y el tamaño cardíaco (Couto, 2010).

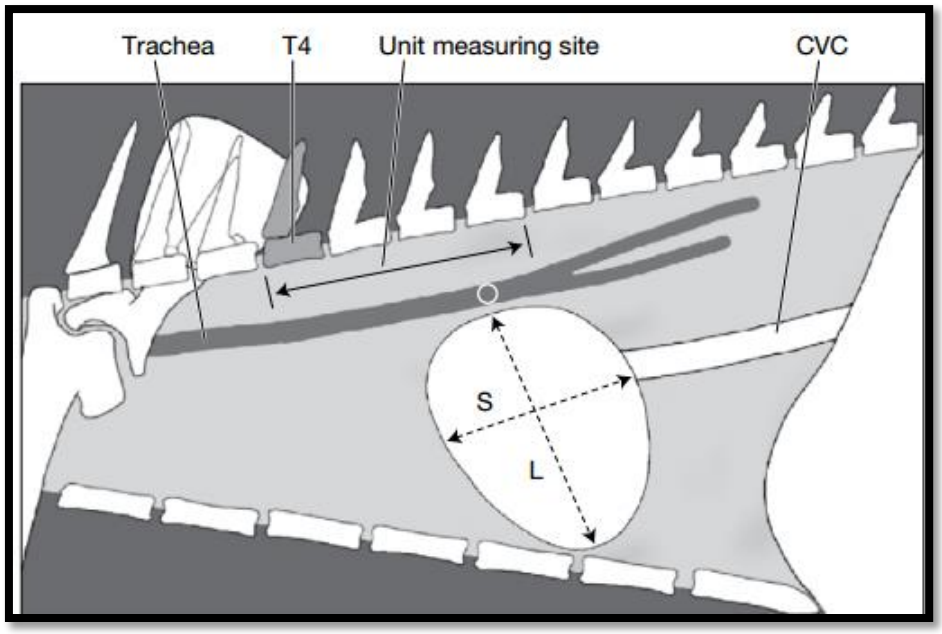

Imagen 2. Esquema radiografía torácica Latero- Lateral con los parámetros para la medición del ICV. –Tráquea, Vertebra Torácica T4, CVC= Vena Cava Caudal, S= Eje corto, L= Eje largo, ° = carina.- Tomado de Poteet, 2008.

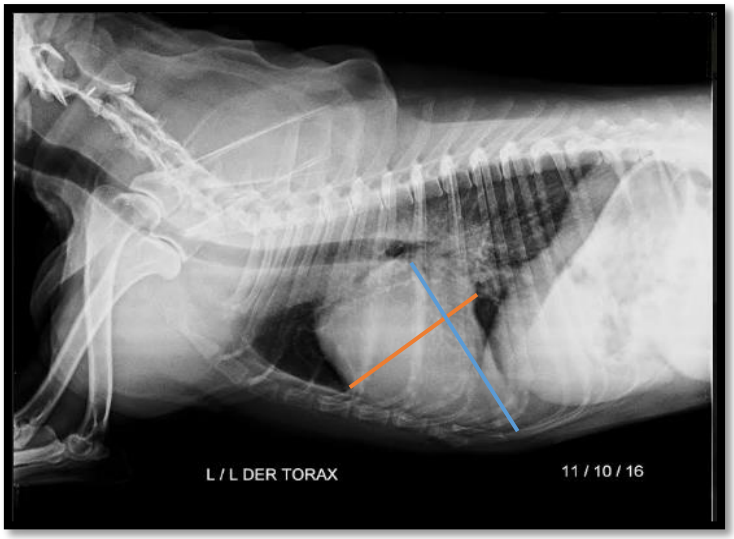

Imagen 3. Radiografía torácica Latero Lateral. Se evidencia leve elevación de la tráquea hacia dorsal y aumento de contacto del corazón con el esternón.

Índice Cardiaco Vertebral 12.1 en Canino Hembra Springer Spaniel 10 años con CMD. (Archivo Clínica Dover SAS).

Para calcular el ICV, es necesaria la radiografía torácica lateral derecha o en decúbito lateral izquierdo (Sleeper *et al*, 2013). El Índice de Buchanan, publicado en el 2000, consiste en trazar una línea para el eje largo del corazón, desde el limite ventral del bronquio principal izquierdo o carina, hasta el ápex; y para el eje corto, se extiende desde la parte ventral de la vena cava caudal, y se dirige hacia la parte craneal del corazón, la cual debe coincidir donde termina la aurícula derecha (Imagen 2 y 3) (Kittleson & Kienle, 2000; Poteet, 2008). Estas líneas se transponen usando medidas que se extienden a lo largo de la columna vertebral desde el aspecto craneal de T4 (Imagen 2 y 4), el número de vértebras atravesadas de cada una de las líneas, se suman para obtener el ICV (Jepsen-Grant *et al*, 2013), una vez realizado esto, se tiene en cuenta los valores de referencia: 8,5 a 10,5 cuerpos vertebrales de forma general (Couto, 2010) para el canino y así determinar cardiomegalia y la severidad de esta, si está presente; sin embargo ya se han establecido valores específicos de acuerdo a la raza (Tabla 2). Igualmente, se debe tener precaución en algunas razas que tienen conformaciones excesivamente desproporcionadas del peso corporal esquelético, por ejemplo en el Bulldog Inglés, que tiene relativamente pequeñas vértebras torácicas y comúnmente también hemivertebras, así un corazón normal puede ser mal interpretado (Poteet, 2008).

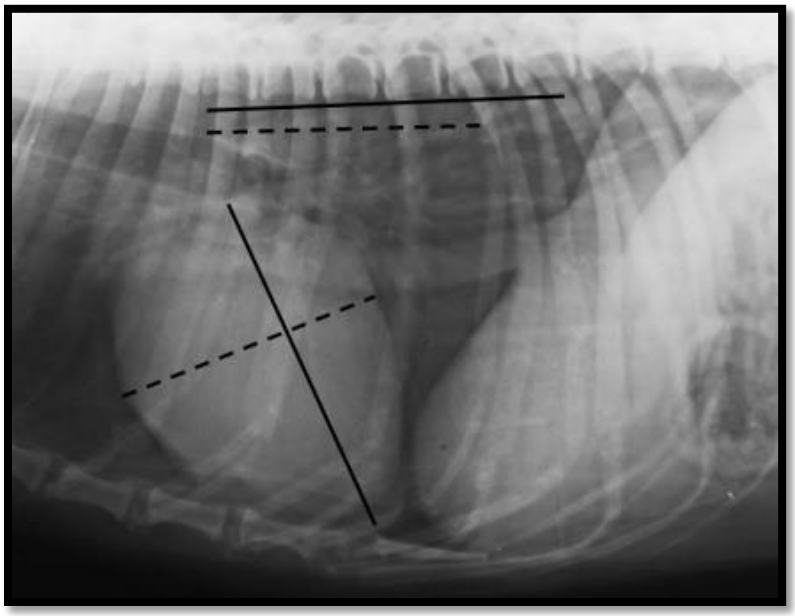

Imagen 4. Radiografía torácica Latero Lateral. Índice Cardiaco Vertebral. Eje corto (Línea punteada); Eje largo (Línea continua) (Tomado de Jepsen-Grant et al, 2013)

Tabla 2. Valores de Referencia de ICV según la raza.

Razas	***Índice Cardiaco Vertebral. Rangos normales***
Rango normal de ICV aceptado	9,2-10,5 Caninos; 6,7-8,1 Gatos.
Bóxer	10,8- 12,4
Bulldog (Inglés y Francés)	11,0- 14,4
Boston Terrier	10,3- 13,1
Cavalier King Charles spaniel	10,1- 11,1
Labrador retriever	10,2- 11,4
Pug	9,8- 11,6
Pomerania	9,6- 11,4
Whippet	10,5- 11,8

(Lamb et al, 2001; Bavegems et al, 2005; Sleeper et al, 2013; Jepsen-Grant et al, 2013)
Adaptado por Estrada & Alvarez, 2016.

Los márgenes del corazón que crean la silueta cardíaca contienen una serie de estructuras que a menudo se superponen, por lo que otro método practico para simplificar la ubicación de estas estructuras, es el de la analogía del reloj (Poteet, 2008), tanto para la proyección latero lateral y la proyección dorso- ventral, siendo esta última, la proyección más adecuada para valorar el corazón, ya que la ventro- dorsal produce magnificación cardiaca, y puede ser interpretada de manera errónea (Pinto & Iwasaki, 2004).

Para este método, la analogía es la siguiente para la *proyección dorso- ventral*, el 'horario' de 11 a 1, arteria aorta; de 1 a 2, tronco pulmonar; de 2 a 3, aurícula izquierda; de 3 a 5, ventrículo izquierdo; de 5 a 9, ventrículo derecho; y de 9 a 11, aurícula derecha (Imagen 5 y 6), la grasa pericárdica en el perro puede contribuir asimétricamente a la ampliación de la ilusión cardiaca en las posiciones de 4 a 5 horas y de 8 a 11 horas (Poteet, 2008).

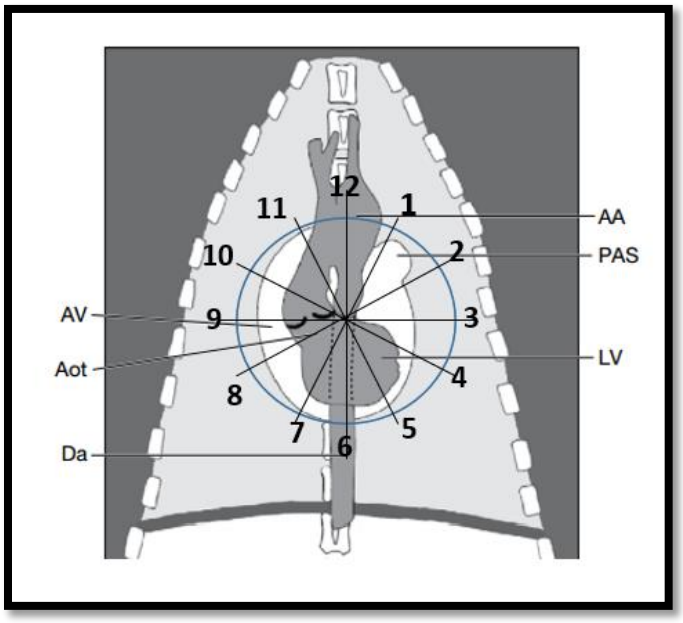

Imagen 5. Esquema de Radiografía Dorso Ventral, que representa la analogía del reloj y las estructuras ubicadas. –AA= Aorta, PAS= Segmento arteria pulmonar, LV= Ventrículo izquierdo, Da= Aorta descendente, AV= Válvula aortica.

Tomado de Poteet, 2008; y adaptado por Leidy Carolina Cagua.

Imagen 6. Analogía del reloj sobre Radiografía torácica Dorso ventral, para identificar estructuras Silueta Cardiaca y el tamaño de sus cámaras "RA, LA, LV, VD".

(Archivo Clínica Dover SAS, adaptado por Leidy Carolina Cagua).

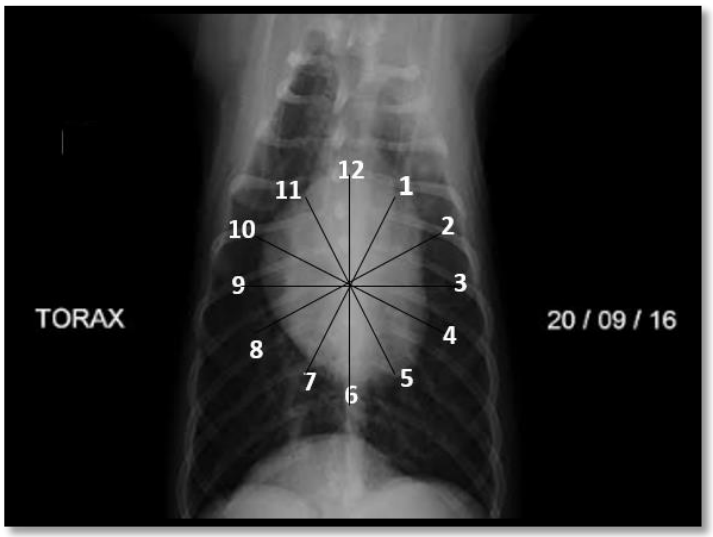

Para la *proyección Latero Lateral*, el 'horario' de 12 a 3, aurícula izquierda; de 3 a 5, ventrículo izquierdo; de 5 a 8, ventrículo derecho; de 8 a 10 aurícula derecha y de 10 a 12 arteria aorta (Imagen 7 y 8).

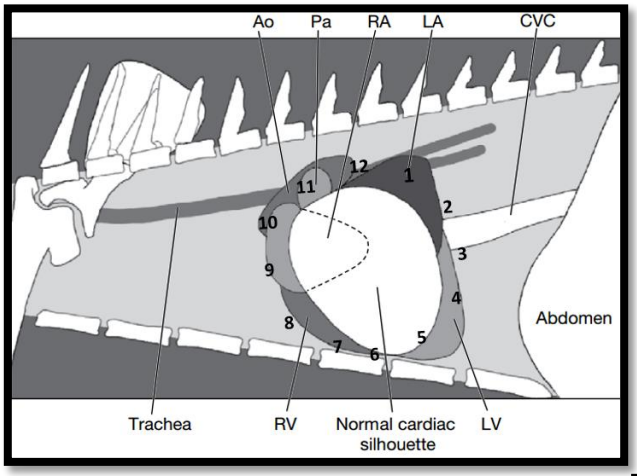

Imagen 7. Esquema de Radiografía Latero Lateral, que representa la analogía del reloj y las estructuras ubicadas. –Ao= Aorta, PA= Arteria pulmonar, RA= Aurícula Derecha, LA= Aurícula Izquierda, CVC= Vena Cava Caudal, LV= Ventrículo izquierdo, RV= Ventrículo Derecho, Tráquea.

Tomado de Poteet, 2008; y adaptado por Leidy Carolina Cagua.

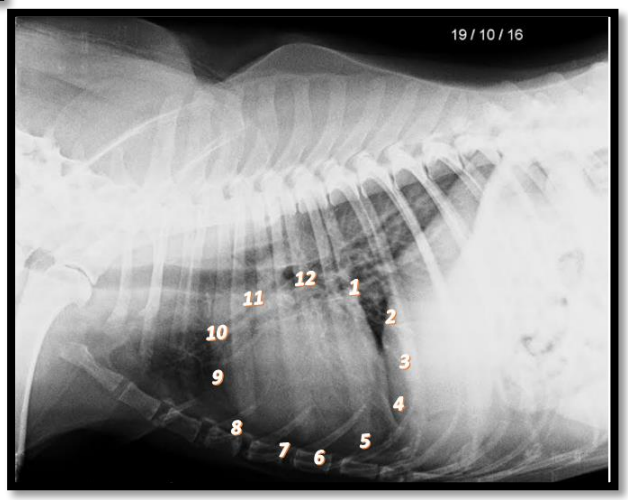

Imagen 8. Analogía del reloj sobre Radiografía torácica Latero Lateral en un canino Labrador Retriever, macho de 9 años, para identificar estructuras – Tráquea, Carina, Parénquima Pulmonar, Silueta Cardiaca y el tamaño de sus cámaras " RA, LA, LV, VD" - .

(Archivo Clínica Dover SAS, adaptado por Leidy Carolina Cagua).

Las estructuras que se salgan de estas márgenes, se considera anormales y por ende se puede deducir una cardiomegalia e inclusive establecer el aumento especifico de alguna de las cámaras cardiacas, es importante destacar que la cardiomegalia generalizada en las radiografías convencionales puede indicar una verdadera cardiomegalia o una distensión pericárdica (Bavegems *et al*, 2005). En la cardiomegalia, el contorno de las distintas cámaras es aún evidente, aunque una marcada dilatación del ventrículo derecho (VD) y de la aurícula derecha (AD) pueden producir una silueta cardíaca redondeada (Couto, 2010). El líquido, la grasa o las vísceras en el pericardio tienden a obliterar ese contorno y crean una sombra globosa del corazón. Es por ello, que para un diagnóstico certero es importante apoyarse de la anamnesis, examen clínico y otras pruebas diagnósticas (Belerenian *et al*, 2009).

5.2.6.1.2. *Electrocardiograma*

El electrocardiograma (ECG) representa gráficamente la despolarización y repolarización eléctrica del músculo cardíaco, proporciona información sobre la frecuencia, el ritmo y la

conducción intracardíaca y también puede sugerir la presencia de dilataciones de cámaras, enfermedades miocárdicas, isquemia, enfermedades pericárdicas, desequilibrios de determinados electrólitos y toxicidad de algunos fármacos (Couto, 2010), se utiliza generalmente con otras herramientas de diagnóstico para hacer un diagnóstico definivo (Rhodes, 2012). Las ondas evaluadas en el ECG tienen una interpretación en el momento del estímulo según su amplitud y duración de onda (Tabla 3), las ondas y momentos de estimulación son los siguientes:

Tabla 3. Ondas Cardiacas normales.

ONDA	**MOMENTO**
P	Activación del musculo auricular; positiva en derivaciones II y aVf
Segmento PR	Tiempo tarnscurrido entre el comienzo de la activación muscular auricular y su conducción a través del nodula AV, el fascículo de His y las fibras de Purkinje
Complejo QRS	Activación del musculo ventricular; por definición la onda Q es la primera deflexión negativa (si existe), R es la primera deflexión positiva y la S es la deflexión negativa después de la onda R.
Punto J	Final del complejo QRS, unión del QRS y del segmento ST.
Segmento ST	Representa el periodo entre la despolarización ventricular y la repolarización (se correlaciona con la fase 2 del potencial de acción).
Onda T	Repolarizacion del musculo ventricular
Segmento QT	Tiempo total de despolarización/repolarización ventricular

Tomado de Couto, 2010.

La representación gráfica en el ECG de las diferentes ondas y segmentos anteriormente mencionados, se observara de la siguiente manera, Imagen 9:

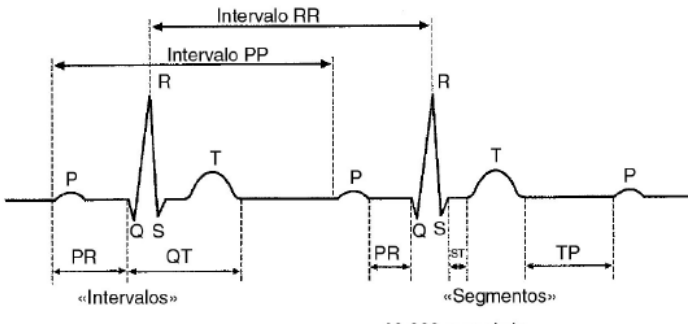

Imagen 9. Representación grafica de un ECG. (Cunninghan, 2014)

El cambio en la posición del cuerpo del paciente puede afectar a las amplitudes de onda y la colocación inadecuada del hilo conductor puede afectar la interpretación de los resultados, los artefactos pueden ser resultado de la respiración rápida o movimientos del paciente, por lo que el manejo suave del paciente es ideal; usando técnicas que calmen y mantener la boca cerrada del paciente para reducir el jadeo debería producir un trazado de ECG sin patrones de conducción distorsionadas (Rhodes, 2012). Un electrocardiograma anormal (ECG) aumenta la probabilidad de diagnóstico de Insuficiencia Cardiaca y en ocasiones de agrandamiento de las cámaras, pero tiene baja especificidad (Ponikowski et al, 2016).

Un ECG está indicado si una arritmia se auscultó o se sospecha basada en la historia (Miller & Gordon, 2007). En CMD la ampliación auricular y ventricular izquierda y taquicardia sinusal, la fibrilación auricular o taquiarritmias ventriculares son comunes (Meurs K, 2005). La retirada del tono vagal y un aumento del tono simpático conducen a taquicardia sinusal. La taquicardia sinusal es un ritmo rápido y regular. La taquicardia sinusal nunca es la causa de los signos clínicos, ni se observa con frecuencia como una anormalidad de ritmo aislada, más bien, la taquicardia sinusal es casi siempre la consecuencia de una alteración más generalizada, como ansiedad, dolor, medicación / toxicosis, hipovolemia, anemia o hipoxemia (Richig & Sleeper, 2014). Por otra parte, se dice que la fibrilación auricular (FA) representa un estado de caos eléctrico en las aurículas. Las aurículas se despolarizan a partir de múltiples focos a una velocidad muy rápida con la mayoría de los frentes de onda incapaces de cruzar el nódulo auriculo- ventricular (AV) hacia los ventrículos (Richig & Sleeper, 2014).

Las arritmias más comunes son la taquicardia sinusal, la fibrilación auricular y las arritmias ventriculares (taquicardia ventricular y complejos prematuros ventriculares), especialmente en los Doberman y Boxer (Martínez, 2008). Los complejos QRS pueden ser altos (compatibles con

dilatación de VI), o bien de tamaño normal o pequeños, las ondas P, en los perros con ritmo sinusal, son comúnmente anchas y con muescas, sugiriendo un aumento de tamaño de la AI (Couto, 2010).

5.2.6.1.3. *Monitorización Holter*

Los monitores Holter son registradores de ECG ambulatorio (Rishniw, 2005), por medio de un chaleco (Rhodes, 2012), en el que se registra la actividad eléctrica cardiaca continua con larga memoria que permite la grabación de 24 a 48 horas (Rishniw, 2005). Se utiliza comúnmente para investigar la presencia de arritmias y para evaluar la respuesta al tratamiento médico. También se utiliza para el diagnóstico de la paciente durante la fase oculta de la enfermedad (Martínez, 2008).

Una vez grabado la actividad eléctrica, el técnico o MV capacitado en Holter debe evaluar los datos, por lo tanto, la monitorización Holter sólo está disponible en un número limitado de centros veterinarios (Rhodes, 2012).

La monitorización Holter durante las 24 horas es útil para comprobar la presencia de complejos ventriculares ectópicos o prematuros (CVP) frecuentes (Couto, 2010). El complejo QRS prematuro, de apariencia anormal (a menudo amplio, extraño en la morfología) y la onda T de un CVP son la expresión electrocardiográfica de la actividad eléctrica espontánea que se origina en los ventrículos (Richig & Sleeper, 2014) y no desde el nodulo sinoauricular. El ECG Holter es un complemento útil para establecer el diagnóstico en las razas propensas de CMD con arritmias cardíacas (Rhodes, 2012).

Se ha utilizado como herramienta de exploración para valorar la miocardiopatía en el Doberman y el Boxer (Couto, 2010). La mayoría considera que > 50 CVP/día (Miller, 2005) o alguna pareja o triplete se cree que predice la evolución de la CMD en los Doberman, no obstante, algunos perros con <50 CVP/día en la evaluación inicial pueden desarrollar una CMD en varios años (Couto, 2010).

Sin embargo, es importante que de acuerdo con las observaciones subjetivas por parte de los dueños de mascotas, algunos perros son reacios a moverse cuando se coloca un monitor Holter, esto puede ser problemático debido a que la falta de actividad física puede disminuir la ocurrencia de arritmias que se detectaría de otra manera (Rhodes, 2012).

5.2.6.1.4. *Ecocardiografía*

El diagnóstico en cardiología veterinaria ha avanzado rápidamente en los últimos años, convirtiéndo la ecocardiografía en la prueba más útil y ampliamente disponible en pacientes para establecer el diagnóstico cardiovascular (Voigt et al, 2015). La popularidad de la ecografía ha dado un salto con la llegada de la imagen a tiempo real y la facilidad para entender las imágenes bidimensionales del corazón, es por ello, que en la actualidad la ecocardiografía, ha sido una de las

nuevas tendencias de diagnóstico veterinario para cardiopatías presentadas en los animales de compañía (Boon, 2011).

Un ecocardiograma es un tipo de prueba de ultrasonido que aplica ondas sonoras agudas que son enviadas por un dispositivo llamado transductor, el dispositivo obtiene ecos de las ondas sonoras a medida que rebotan en las diversas regiones del corazón, estos ecos se convierten en imágenes en movimiento del corazón que se pueden ver en una pantalla de vídeo (Bajali et al, 2016). Las frecuencias generalmente utilizadas para la ecocardiografía de los pequeños animales varían desde los 3,5 MHz (para perros grandes) a los 10 MHz (para gatos y perros pequeños) (Couto, 2010).

Esta herramienta proporciona información inmediata sobre los volúmenes de la cámara, la función sistólica y diastólica ventricular, el espesor de la pared, la función de la válvula y la hipertensión pulmonar, esta información es crucial para establecer el diagnóstico y determinar el tratamiento apropiado (Ponikowski et al, 2016). Los parámetros clínicos como la masa miocárdica (MM) y la Fracción de eyección (EF) se calculan utilizando el ecocardiograma del cardiólogo para detectar y diagnosticar enfermedades cardíacas (Bajali et al, 2016).

Utilizando este método los médicos especialistas obtienen información espacio-temporal del corazón, por medio de una reconstrucción de imágenes de video de ecos 2D, que son observados en movimiento y en diferentes planos de corte, en un concepto de geometría 3D del corazón (Fuentes, 2012). La incorporación del Doppler de pulso y el llamado Doppler/color a los equipos de ecocardiografía, permite además, establecer la velocidad del flujo sanguíneo por las cámaras y los grandes vasos, regurgitaciones en las áreas valvulares, estimando en forma precisa la función hemodinámica (Ponikowski et al, 2016).

Es importante destacar este método, como una técnica no invasiva y segura, que no tendrá efectos adversos biológicos, sobre el paciente, la ecocardiografía no excluye otras técnicas diagnósticas para enfermedades cardiovasculares, de hecho, es complementaria a estudios radiográficos simples, electrocardiografía e incluso angiocardiografias (Belerenian *et al,* 2009).

5.2.6.1.4.1. *Técnica y preparación del paciente*

La mayoría de animales tienen que afeitarse tanto del lado derecho como del izquierdo del tórax para minimizar los efectos del aire en la transmisión del sonido (Boon, 2011). Las referencias anatómicas a tener en cuenta del lado derecho son del 4° al 6° espacio intercostal, y del lado izquierdo desde el 4° espacio intercostal hasta la última costilla. El área rasurada debería extenderse desde la unión costocondral hasta el esternón en pequeños animales, el paciente se coloca sobre una mesa o plataforma con un borde cortado, lo que permite al ecografista colocar la sonda y manipularla desde el lado más declive del animal (Couto, 2010).

5.2.6.1.4.2. *Tipos de ecocardiografía*

5.2.6.1.4.2.1. *Modo M o Unidimensional:* Utiliza una sola onda de ultrasonido que enfoca una porción muy pequeña del corazón y se caracteriza por representar la imagen de los ecos en forma de movimiento de barrido (Belerenian *et al*, 2009). El modo M permite medir los diámetros ventriculares, el espesor del tabique IV (interventricular) y de la pared libre del VI (ventrículo izquierdo) y la motilidad de las válvulas mitral y aórtica en sístole y en diástole, estos datos brindan información con respecto a la contractilidad miocárdica, y la capacidad de eyección del corazón (Atkins, 2009).

Los cortes normales en Modo M se obtienen con el transductor en posición paraesternal derecha (Couto, 2010), que generalmente se sitúa entre el tercer y el sexto espacios intercostales derechos (generalmente, entre el cuarto y el quinto), entre el esternón y las uniones costocondrales (Boon, 2011).

5.2.6.1.4.2.2 *Modo B o Bidimensional:* El modo B provee datos acerca de la orientación espacial del corazón y sus movimientos laterales, se proyectan múltiples haces de sonido emitidos de manera secuencial en forma de abanico y se obtienen imágenes bidimensionales en movimiento, los haces de sonido se proyectan a una velocidad tan rápida que permiten producir una imagen en tiempo real. Un plano de un tejido (profundidad y anchura) se observa utilizando la ecocardiografía 2-D (Couto, 2010).

En el modo B es posible "congelar" la imagen que se tiene en la pantalla y realizar las mismas mediciones que en el modo M, esto permite tener dos mediciones de una misma estructura y confirmar o descartar algún valor que haya quedado en duda de su veracidad (Belerenian *et al*, 2009). De igual manera, se evidencian los cambios anatómicos resultantes de varias enfermedades o defectos congénitos (Martin, 2010).

Dentro de lo que se puede observar y evaluar en este modo se encuentran, las alteraciones ventriculares como, la reducción, la hipertrofia, el adelgazamiento, la dilatación y las alteraciones de movimiento; las alteraciones atriales como, la dilatación o agrandamiento, y las alteraciones valvulares como engrosamientos, perdidas de coaptación de valvas o masa, de igual forma, dilatación, estenosis o alteraciones congénitas de las arterias pulmonar y aortica (Boswood & Lamb, 2005).

5.2.6.1.4.2.3 *Doppler:* La ecocardiografía Doppler utiliza el cambio de frecuencia que se produce cuando el haz ultrasónico se refleja en los elementos celulares sanguíneos en movimiento para determinar la velocidad del flujo (Boswood & Lamb, 2005).

El sistema Doppler da información valiosa para evaluar el funcionamiento cardíaco, como son gradientes de presión de las cámaras cardiacas, gasto cardiaco y volumen de flujo, fracciones

de regurgitación, etc, existen dos tipos de técnicas doppler, el doppler espectral (doppler pulsado y continuo) y el doppler con flujo a color (Ferraris, 2007).

El Doppler espectral puede obtenerse con onda pulsátil o continua mientras que el Doppler color solo se trabaja con onda pulsátil (Belerenian *et al*, 2009). El mecanismo del doppler pulsado se basa en la emisión pulsada o intermitente de una onda donde la localización de los ecos retornantes es conocida, evaluando de este modo lugares específicos elegidos por el operador (Boswood & Lamb, 2005). Por otro lado, el doppler continuo es un sistema de emisión continua de ondas que permite cuantificar de manera confiable las velocidades altas del flujo sanguíneo (Miller, 2005). A pesar que no hay un límite de velocidad máximo en el Doppler continuo, la desventaja es que el muestreo de la velocidad y dirección del flujo sanguíneo se realiza a lo largo del haz de ultrasonidos, no en un área específica (Couto, 2010). El doppler espectral grafica una línea horizontal, sobre la que se aprecian una serie de líneas verticales hacia arriba y abajo de esta, esto interpreta el flujo sanguíneo que se acerca y aleja del transductor y evalúa el reflujo a través de las válvulas (Belerenian *et al*, 2009).

El doppler con flujo a color localiza las regiones donde la sangre fluye a velocidades más altas y/o de forma turbulenta (Boon, 2011), guiada a través de una imagen que combina el Modo M y la modalidad 2D, adicionalmente de una escala de colores (López- Álvarez, 2011). Por estandarización internacional, todo flujo sanguíneo que se acerca hacia el transductor se muestra de color rojo, mientras que todo flujo sanguíneo que se aleja del transductor se muestra de color azul (Boswood & Lamb, 2005). La velocidad del flujo se muestra con la intensidad del color en la pantalla, siendo los movimientos rápidos (Imagen 11) más brillantes y los movimientos lentos más oscuros (Belerenian *et al,* 2009). En la práctica, para Boswood & Lamb (2005), las regiones con un flujo normal y alterado se identifican rápidamente ya que este Doopler a color abarca una zona mucho mayor en cada muestra, aumentando la eficacia del examen.

5.2.6.1.5. *Ecocardiografía CMD*

La Ecocardiografía, suele ser la prueba principal para confirmar la enfermedad y descartar la presencia de otras cardiomiopatías (Martínez, 2008). La ecocardiografía se emplea para evaluar las dimensiones de las cámaras cardíacas y la función miocárdica y diferenciar el derrame pericárdico o la insuficiencia valvular crónica de la MCD (Couto, 2010).

La ecocardiografía estándar en modo 2D y M (Imagen 10) combinada con el examen Doppler convencional (Imagen 11) desempeña un papel crítico en la evaluación inicial y longitudinal de los perros afectados por el CMD, proporcionando información sobre la anatomía de la válvula mitral, la severidad de la regurgitación mitral y sus consecuencias hemodinámicas sobre el tamaño y la función del corazón izquierdo, así como las presiones cardíacas y vasculares (Chetboul & Tissier, 2012). Sin embargo, para tal propósito, es necesario comparar los valores

ecocardiográficos medidos con los intervalos de referencia (IR) establecidos en perros sanos. Los intervalos de referencia son cruciales para la identificación precisa de los cambios morfológicos y funcionales cardíacos asociados con la enfermedad (Misbach *et al*, 2014). Dentro de las diferentes variables o intervalos de referencia evaluadas en la ecocardiografía es la fracción de acortamiento ventricular izquierda (FA); espesor del septo interventricular en diástole (IVSd); espesor del septo interventricular en sístole (IVSs); diámetro del ventrículo izquierdo en diástole (LVIDd); diámetro ventricular izquierdo en sístole (LVIDs); espesor de la pared libre del ventrículo izquierdo en diástole (LVWd); espesor de la pared libre del ventrículo izquierdo en sístole (LVWs) (Chetboul & Tissier, 2012; Misbach et al, 2014; Voigt et al, 2015).

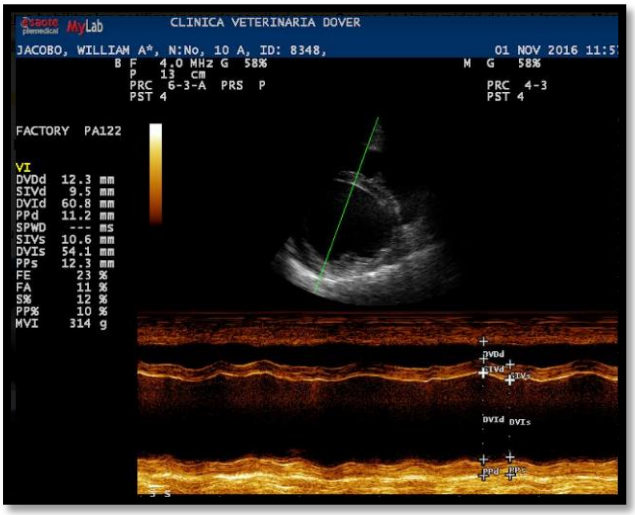

Imagen 10. Ecocardiografía Modo M y Modo 2 D en eje corto, canino con CMD (Archivo Dr. Leonardo Gómez)

Arriba se observa en modo B (2D) aurícula y ventrículo izquierdo con moderada dilatación y disminución del grosor de la pared ventricular, Abajo se observa en modo M las medidas del diámetro ventrículo izquierdo (60,8 mm en diástole y 54,1 mm en sístole). FA= 11%

Imagen 11. Doppler a color en Eje largo, canino con CMD (Archivo Dr. Oscar Benavides)

Se observa el flujo turbulento de Aurícula izquierda a Ventrículo izquierdo, por insuficiencia valvular mitral consecuente de la CMD.

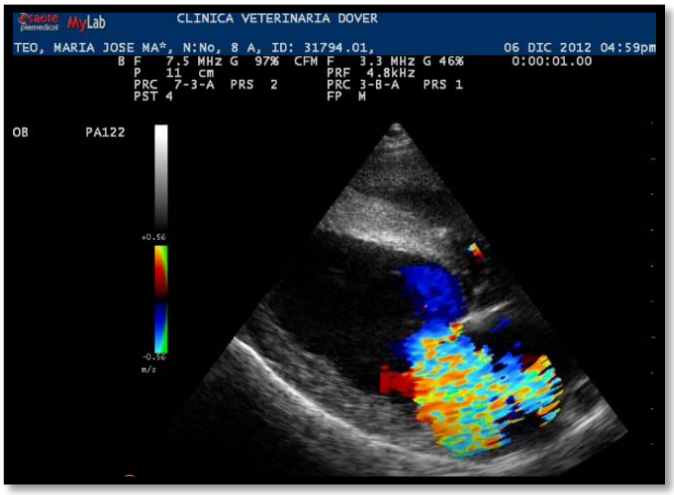

En el caso de la CMD, una de las variables determinantes para su diagnóstico es el índice de capacidad contráctil del ventrículo izquierdo, conocido como Fracción de acortamiento (FA%), cuya expresión es:

FA%: LVIDd – LVIDs x 100/ LVIDd

Los valores normales de la FA% varían en perros entre un 28 a 44%, y obviamente animales con FA% menores de 28% indican un déficit contráctil (Gentile- Solomon & Abbott, 2016), sin embargo ya existen valores de referencia específicos para algunas razas (Friedrichs et al, 2012). Igualmente se puede determinar la relación existente entre la aorta y la aurícula izquierda, en realidad la aorta se toma como parámetro de la aurícula izquierda, siendo la relación normal en el perro de Aorta: Auricula izquierda de 1: 1,1 (Mucha, 2007).

Las anomalías ecocardiográficas bidimensionales (2D) asociadas con las formas clásicas de CMD dependen de la etapa de la enfermedad (Gentile- Solomon & Abbott, 2016). La CMD temprana se caracteriza por una disminución moderada de la inotropía (fuerza de contracción), documentada por la reducción de la fracción de acortamiento y la dilatación ventricular izquierda sistólica, el diámetro diastólico del ventrículo izquierdo sigue siendo normal, similar a las otras cavidades cardíacas, a medida que la enfermedad progresa, la disfunción sistólica se vuelve más pronunciada (la FA puede incluso caer por debajo del 10%) y la dilatación ventricular izquierda se convierte en sistólica y diastólica (Chetboul, 2015). Dalmatas y Doberman Pinschers son conocidos por su tendencia a desarrollar dilataciones de cámaras marcadas (Friedrichs *et al*, 2012).

El ecocardiograma muestra dilatación ventricular, reducción de la fracción de acortamiento ventricular izquierdo (Imagen 10), aumento de la separación del punto E al septo, disminución de la pared, dilatación auricular izquierda y cardiomegalia variable derecha, la evidencia Doppler de regurgitación mitral (Imagen 11) y regurgitación tricúspide, hipertensión pulmonar y disfunción ventricular diastólica son comunes (Miller, 2005).

5.2.6.1.6. Otros

Medidores de Biomarcadores:
Los biomarcadores cardíacos son parámetros que pueden ser utilizados para evaluar la presencia de cardiopatías en los perros y gatos mediante la valoración cuantitativa de estos parámetros analíticos (DeFrancesco *et al*, 2007). Los principales biomarcadores cardiacos son los péptidos natriuréticos, que se liberan cuando hay estrés celular por lo que son indicadores de la funcionalidad cardiaca (ANP= *Péptido natriurético atrial*, se secreta en el tejido auricular como respuesta al estiramiento atrial que se produce cuando se genera disfunción cardiaca, al aumentar la presión auricular izquierda; BNP= *Péptido natriurético tipo B*, se sintetiza principalmente en el ventrículo cuando existe una cardiopatía, por un aumento del estrés ventricular (sobrecarga de volumen o de

presión, hipertrofia ventricular)) (Moonarmart *et al*, 2010); y las troponinas cardiacas, que son indicadores muy específicos de daño celular miocárdico ya que se liberan cuando se producen lesiones cardíacas, agudas o crónicas. Sus niveles en sangre serán proporcionales a la severidad de la lesión miocárdica existente. La más específica para el músculo cardiaco es la troponina I cardiaca (cTnI) (Prošek *et al*, 2007).

Estudios realizados en Dóberman donde demuestran que la troponina cardiaca I (Tc1) está más elevada en pacientes con CMD ocultas o asintomáticas (Wess *et al*, 2010). De igual manera, se ha demostrado que las concentraciones plasmáticas de NT-proBNP (amino terminal- pro- BNP) estaban más aumentadas tanto en fases clínicas como en ocultas, o en perros que desarrollaran fases ocultas o clínicas en el próximo año y medio, es decir que, el NT-proBNP (Rivera *et al*, 2004), por lo que se ha utilizado para detectar enfermedades en estadios precoces, y por ende, establecer animales predisponentes a padecer de la patología en un futuro (Omaya *et al*, 2008).

Hay que tener en cuenta que son pruebas poco específicas por lo que deben complementarse con la reseña, la historia clínica y el examen físico de cada paciente en concreto, además acompañadas de otras pruebas que respalden el diagnóstico, para evitar falsos positivos o falsos negativos (Wess *et al*, 2010), con respecto a otras patologías, por ejemplo, la dilatación miocárdica o cardiomegalia, consecuente a una insuficiencia valvular primaria. Así como en un estudio realizado en Dóberman se describe que la combinación de NT pro-BNP junto con el estudio Holter en pacientes con CMD oculta o asintomática, es de una gran precisión, detectando animales con alto riesgo y de este modo poder realizar pruebas que confirmaran el diagnóstico como la ecocardiografía en estos animales sospechosos (Singletary *et al*, 2012).

5.2.7. *Tratamiento*

El tratamiento se centra en la resolución de los signos clínicos y la prolongación de la vida (Miller & Gordon, 2007). Por lo que para la CMD se aborda con respecto a la etapa de insuficiencia cardíaca en la presentación de la patología (Tabla 4) (O´ Grady & O´ Sullivan, 2004).

Para la Medicina Veterinaria existe un nuevo sistema para la clasificación de los pacientes con patologías cardiacas según la American College of Veterinary Internal Medicine (ACVIM) Specialty Cardiology así:

Tabla 4. Clasificación ACVIM

Fase A	*Pacientes con RIESGO de presentar una cardiopatía, sin soplo.*	Razas con predisposiciones genéticas o congénitas, pacientes con patologías sistémicas que puedan tener implicaciones cardíacas.
Fase B	*Pacientes con una enfermedad estructural cardiaca que NUNCA ha dado sintomatología.* *B1. Cambios hemodinámicos insignificantes* *B2. Cambios hemodinámicos que producen remodelación cardiaca.*	Pacientes en los que se detecta un soplo en una exploración rutinaria. **B1.** ECG, Rx, Eco, Análisis de sangre sin alteraciones. **B2.** Remodelación Cardiaca. Ej: Dilatación auricular o ventricular.
Fase C	*Pacientes que presentan o presentaron signos de ICC (Insuficiencia Cardiaca Congestiva)*	Pacientes con signos ya sea en la exploración o anteriormente y que ahora están compensados y asintomáticos por respuesta a la terapia.
Fase D	*Pacientes con una respuesta refractaria a la terapia convencional*	Pacientes que las terapias convencionales no resuelven los signos severos de fallo cardiaco. Deben intentarse otras medidas terapéuticas para mantener con una mínima calidad de vida al paciente.

(Tomado de Atkins et al, 2009)

El tratamiento de los perros con CMD idiopática implica el uso de medicamentos para aumentar el gasto cardíaco, normalizar la presión sanguínea, tratar las arritmias y/o ICC y disminuir el efecto de las neurohormonas (Rhodes, 2012). Adicionalmente, tiene como objetivo aliviar los síntomas de la insuficiencia cardíaca, aumentar la calidad de vida del animal y reducir la mortalidad, es un tratamiento individual y es necesario establecer el estadio de la enfermedad (Tabla 4) y la gravedad de los signos clínicos presentes (Lobo & Pereira, 2002).

Hay muy pocos estudios que aborden el beneficio potencial de tratar el CMD preclínica (Dukes-McEwan, 2003). Sin embargo, se ha establecido dos tipos de terapia para el tratamiento del CMD

oculta o preclínica, como, los inhibidores de la ECA (Enzima Convertidora de Angiotensina) y los betabloqueantes (Meurs, 2005). Existe alguna evidencia de que los inhibidores de la ECA, como el enalapril 0,25- 0,5 mg/kg cada 12 horas (Haggstrom, 2008; Meurs, 2005), pueden prolongar la supervivencia cuando se administran a Doberman con CMD preclínica (Fuentes, 2012). Dado que los inhibidores de la ECA son generalmente bien tolerados, este tratamiento se recomienda para perros de otras razas en esta etapa (Meurs, 2005).

Se debe tener precaución al introducir un medicamento antiarrítmico con acciones inotrópicas negativas (como los beta-bloqueantes; Carvedilol) en un perro con corazón hipocontraíble o en un perro con retención de líquidos (insuficiencia cardíaca) (Haggstrom, 2008), es por ello que deben ser cuidadosamente monitoreados (Meurs, 2005). No hay evidencia de beneficio en casos clínicos de CMD canino, como lo reporta Omaya *et al* (2007), donde la terapia crónica con carvedilol no mejoró el volumen ventricular ni la función sistólica en perros con CMD moderado a severo. Además, el tratamiento con carvedilol no cambió significativamente las concentraciones circulantes de neurohormonas ni mejoró la calidad de vida percibida por el propietario, sobre el paciente; además existe potencial de daño con beta-bloqueantes en el corto plazo, ya que los efectos inotrópicos negativos pueden precipitar la insuficiencia cardíaca congestiva (Fuentes, 2012).

En los perros con dilatación cardíaca, se introducen a menudo inhibidores de la ECA y un apoyo inotrópico positivo mediante pimobendan oral 0,25 mg / kg cada 12h y/o digoxina a 0,22 mg / m2 a 12 horas o menos (Haggstrom, 2008), aunque es razonable, hay muy poca evidencia de que estos fármacos sean beneficiosos en esta etapa, por otra parte, en los perros con una contractilidad muy baja es necesario un apoyo inotrópico más rápido y agresivo Martin *et al* (2010) concluye que en los casos con una hipotensión persistente o ICC fulminante, se pueden administrar mediante infusión intravenosa la dobutamina o dopamina durante 2 a 3 días.

Los perros moderadamente a severamente sintomáticos deben hospitalizarse preferentemente y someterse a terapia intensiva que incluya: minimizar el estrés, reposo absoluto (Haggstrom, 2008) y manejo de la ICC, por ello, en estos casos, el objetivo del tratamiento es la reducción del edema pulmonar y mejorar la oxigenación (Lobo & Pereira, 2005). Los síntomas de insuficiencia cardíaca deben aliviarse con furosemida (1-3 mg / kg, cada 8-12h) (Meurs, 2005); aunque para otros autores como Lobo & Pereira (2002) y Haggstrom (2008) prefieren manejar en esta etapa, dosis más agresivas 6-8 mg / kg cada 4 horas, las primeras 12 horas a 2 a 4 mg / kg IV cada hora hasta que la velocidad respiratoria es inferior a 30 rpm (respiraciones por minuto), a continuación, pasar a una dosis de 4 mg / kg cada 6 horas; e inhibidores de la ECA (enalapril, 0.25-0.5 mg / kg, cada 12h, por vía oral) (Meurs,2005).

Los pacientes severamente sintomáticos pueden requerir, adicionalmente, Pomada de nitroglicerina, pimobendan, o infusiones de nitroprusiato de sodio y / o dobutamina (las dos últimas requieren un cuidadoso monitoreo en una clínica especializada) (Haggstrom, 2008). A medida

que la insuficiencia cardíaca se vuelve más refractaria, se debe considerar la adición de espironolactona (1-2 mg / kg, cada 12h, por vía oral) para los efectos de bloqueo de la aldosterona (Meurs, 2005).

El manejo domiciliario de la insuficiencia cardíaca es apropiado para los perros que presentan signos menos graves y para los perros que han respondido a la terapia inicial agresiva en el hospital, la furosemida se puede administrar por vía oral; 2mg / kg q12h es una dosis inicial común, Pimobendan es el tratamiento estándar (0,2 mg / kg cada 12h Via Oral) e inhibidores de la ECA también se administran rutinariamente (Fuentes, 2012). En contraste con los hallazgos en ensayos clínicos en seres humanos, los estudios en perros han demostrado efectos beneficiosos con pimobendán en el tratamiento de CMD (Booswood, 2010). Sin embargo, es importante resaltar que la eficiencia del Pimobendan en el tratamiento de esta enfermedad se ha estudiado sobre los Doberman Pincher, extrapolándolo a otras razas; aun así existen estudios donde se afirma que el Pimobendan en pacientes con enfermedad cardiaca congestiva muestran una mejora significativa en variables ecocardiográficas (Visser *et al*, 2015).

La nutrición es ahora ampliamente aceptada como un complemento importante para la terapia médica en perros con CMD, históricamente, la restricción dietética del sodio era la recomendación alimenticia más común para los perros con CMD, sin embargo, estudios realizados sobre caninos diagnosticados con CMD y concentraciones bajas de carnitina plasmática y baja concentración de carnitina miocárdica, sometidos a tratamiento con dosis altas de L-carnitina (220 mg / kg / dia por vía oral), la fracción de acortamiento (FA) aumentó de 18% a 28% (Sanderson, 2006).

Es importante que el Médico Veterinario eduque al propietario en los siguientes temas, control de la frecuencia cardíaca y la frecuencia respiratoria en el hogar, importancia de hábitos y medicamentos regulares, modificación de la dosis diurética dentro de un rango fijo, consecuencias de ejercicio vigoroso, dieta, posibles complicaciones, y la importancia de que los resultados del tratamiento difieren con respecto al individuo y etapa de la enfermedad (Haggstrom, 2008).

5.2.8. Pronóstico

En el 2006 Sanderson et al, reportó el pronóstico para la supervivencia de los perros con CMD con tasas de supervivencia de 17,5% a 1 año y 7,5% a los 2 años, sin embargo, en el estudio realizado por Tidholm (2006) muestra que la mediana de supervivencia en perros tratados con digoxina, furosemida y propranolol fue de 126 días, con una tasa de supervivencia a 1 año de 34%. En un estudio observacional retrospectivo de 354 perros con CMD tratados en su mayoría con inhibidores de la ECA (93%), furosemida (86%) o ambos (83%), las siguientes variables se asociaron negativamente con la supervivencia, presencia de edema pulmonar en la radiografía, presencia de CVP en ECG, creatinina plasmática más alta, proteína plasmática total más baja y raza Gran Danes. No se pudieron sacar conclusiones en este estudio sobre la asociación entre el

uso de fármacos y la supervivencia (Martin et al, 2010); sin embargo en estudios anteriores como Martin *et al* (2009) se informó que el tiempo medio de supervivencia para esta población de perros fue de 19 semanas, con una supervivencia a 1 año de 28%.

En el estudio realizado en el 2010 por Soares *et al*, en el que sesenta perros con miocardiopatía dilatada idiopática fueron tratados al azar con tratamiento tradicional - digitalicos, diuréticos, inhibidores de la conversión de la angiotensina - (grupo A) o tratados con estos fármacos más carvedilol (grupo B), encontraron que el tiempo medio de supervivencia fue de 136 días con una tasa de supervivencia de 95%. Considerando que los perros del grupo A tuvieron un tiempo medio de supervivencia de 113 días, mientras que los incluidos en el grupo B sobrevivieron por un tiempo medio de 164 días; sin embargo no se encontraron diferencias significativas entre los dos grupos.

En contraste con los hallazgos en ensayos clínicos en seres humanos, los estudios en perros han demostrado efectos beneficiosos con pimobendán en el tratamiento de CMD (Booswood 2010). El estudio de Visser *et al* (2015) mostró que 5 índices ecocardiográficos de la función sistólica ventricular fueron alterados en perros sanos, por lo que es importante investigar el efecto sobre animales cardiópatas.

6. ANÁLISIS Y DISCUSIÓN

La Cardiomiopatía Dilatada Canina ha sido definida por muchos autores como Summerfield *et al* (2006) y Prošek (2015), como una enfermedad primaria de tipo idiopática, la cual afecta principalmente al ventrículo izquierdo (Bajali *et al*, 2016) o inclusive ambos ventrículos (Dukes-McEwan, 2003), esta afección consiste en un déficit de contractibilidad por parte del musculo cardiaco, en la que su causa aún sigue siendo motivo de estudio.

La prevalencia de esta enfermedad ha sido estudiada de forma más exhaustiva en Norte América y Europa, los cuales reportan que la CMD es la segunda enfermedad cardiaca más frecuente en los caninos, después de la enfermedad valvular crónica; igualmente se han realizado estudios en Latinoamérica, como Argentina, Perú y Brasil, en los que se coincide que la prevalencia de esta enfermedad tiende a variar según aspectos determinantes como la región, la edad, el sexo, y la raza estudiada, encontrándose datos de prevalencias entre 45- 63% para Dobermans Pincher (Calvert *et al*, 2000; citado por Wess *et a*l, 2010), los cuales han sido considerados una de las razas más afectadas, sin embargo, separando machos de hembras de esta misma raza la prevalencia difiere de un 50% para machos y un 33% para hembras (O´ Grady & O´ Sullivan, 2004), siendo los anteriores datos de estudios realizados en poblaciones caninas de Estados Unidos, mientras que en Europa se reporta en esta raza una prevalencia de 58%, siendo un porcentaje que sustenta la idea que esta raza es una de las más predisponentes a padecer dicha patología cardiaca. Estudios recientes han demostrado que razas como Wolfhounds (Phillip *et al*, 2012), Boxer (Vollmar &

Aupperle, 2015), Gran Danés (Couto, 2010), también pueden verse afectadas, por lo que la CMD se observa típicamente en perros de razas grandes y gigantes (Dukes-McEwan, 2003). Sin embargo se ha encontrado excepciones como el caso de las razas Cocker Spaniel, Bulldog y west Highland White Terrier (O´ Grady & O´ Sullivan, 2004). En el desarrollo de esta revisión, se observó que los estudios en Colombia acerca de la enfermedad son pocos, pero aun así coinciden con lo reportado por otros autores en Latinoamérica como Mucha (2009) y Lobo & Pereira (2002) como la edad promedio de la presentación de la enfermedad que oscila entre 9- 12 años (Reyes & Rodríguez, 2009), sin embargo existe un reporte de caso de Gómez (2008), en la ciudad de Bogotá de un cachorro diagnosticado con CMD, que se sale de los márgenes del promedio propuesto por la mayoría de los autores. Por lo que la tarea de los médicos veterinarios en Colombia es poder desarrollar estudios epidemiológicos con respecto a patologías como la CMD, que dejaron de ser enfermedades exóticas y se convirtieron en una presentación clínica común; importante, tener en cuenta que la enfermedad se ha extendido a otras razas y que muchas veces la muerte súbita es el primer signo, y si no hay un examen post mortem, la prevalencia de la enfermedad puede estar sesgada (O´ Grady & O´ Sullivan, 2004).

Existen muchos factores desconocidos que intervienen en la etiología de la CMD canino y humano, el estudio del origen de la CMD canino se ha enfocado principalmente a factores genéticos y factores nutricionales, encontrando reportes que evidencian dichas hipótesis. En Dobermans, autores como Mausberg *et al* (2011) Owczarek-Lipska *et al* (2013) y Simpson *et al* (2015) han identificado posibles alteraciones genéticas que predisponen a estos animales a padecer esta cardiomiopatía, sin embargo aún son objeto de estudio y se concluye que el poder definir la posible alteración o mutación genética que afecta al animal como raza y no como individuo, contribuiría a la disminución de la prevalencia y mortalidad, el aumento de la longevidad de los perros afectados, permitiendo el monitoreo y manejo clínico. Pese que las pruebas moleculares son costosas, es difícil tomarlas como métodos de diagnóstico, pero si son esenciales para trabajos de investigación. Por otra parte, aunque la nutrición siempre ha sido parte fundamental en el tratamiento de patologías cardiacas, estudios en razas como Cocker Spaniel, Labrador retriever y Golden retriever diagnosticados con CMD (Freeman *et al*, 2001), han demostrado que hay una baja concentración plasmática de taurina, y que con su suplementación muestran mejoría en la capacidad contráctil del corazón, así mismo con la L Carnitina (Sanderson, 2006); por lo que es importante conocer el mecanismo fisiológico e interacciones de estas moléculas en el organismo animal y especialmente en el sistema cardiovascular, para la suplementación a perros afectados por la enfermedad.

Los mecanismos fisiopatológicos que participan en el desarrollo de la CMD y de cualquier otra enfermedad, en este caso, la disfunción contráctil del musculo cardiaco, tiene como resultado un bajo gasto cardiaco, por lo que el organismo se ve en la obligación de activar sistemas de compensación como, el sistema renina angiotensina aldosterona, sistema simpático y mecanismos neurohormonales, para tratar de mantener la volemia, presión arterial, y por ende el adecuado gasto

cardiaco para cada uno de sus órganos (López- Álvarez *et al*, 2011; Cuenca, 2012), a pesar de ello, esta compensación fisiológica empeora la situación, dado que el principal problema está en la fuerza ejercida por el corazón en el momento de la eyección, y que finalmente desarrolla una Insuficiencia Cardiaca Congestiva (Lobo & Pereira, 2002; Haggstrom, 2008; Couto, 2010), la cual es la causante de las manifestaciones clínicas en el animal afectado, aunque en otros casos la muerte súbita es el único signo. Teniendo en cuenta esto, el Médico Veterinario debe asociar la anamnesis y signos clínicos encontrados durante el examen físico; una vez identificado el estado del animal, letargia, baja condición corporal, cianosis/palidez, arritmias y soplos cardiacos (Hogan, 2004; Martínez, 2008), debe establecer un posible diagnóstico y así mismo, encaminar los exámenes y pruebas complementarias para la confirmación de este. Por lo tanto, el correcto empleo de las pruebas diagnósticas y su interpretación, ayudaran al veterinario a descartar enfermedades como Insuficiencia valvular primaria, defectos congénitos (Haggstrom, 2008), entre otros; de igual forma identificar la fase y la severidad en la que se encuentra el paciente.

Las pruebas en sangre como hemograma y química sanguínea, no son determinantes para la enfermedad, pero si evidencian el impacto de esta, sobre el paciente, es decir, el paciente puede padecer de anemia, azotemia pre renal, alteraciones en las enzimas hepáticas, entre otros; todo lo anterior, como consecuencia del bajo gasto cardiaco causado por la CMD. En este orden de ideas, los siguientes métodos diagnósticos a utilizar serian la electrocardiografía y radiografía, en donde la lectura de un ECG bien tomado, manifiesta la actividad eléctrica del corazón, como alteraciones del ritmo, taquiarritmias ventriculares o fibrilación auricular (Meurs K, 2005; Richig & Sleeper, 2014), también hay autores que afirman que complejos QRS altos están correlacionados con una dilatación del ventrículo izquierdo (Couto, 2010), sin embargo es importante saber que un ECG no es una prueba con un alto porcentaje de especificidad, por lo que autores como Rhodes (2012) recomienda su utilización generalmente con otras herramientas diagnósticas. Contraste a esto, la radiografía, pone en evidencia el tamaño del corazón, el cual ya ha sido estandarizado según el Índice Cardiaco Vertebral sobre una radiografía torácica lateral, en el que diferentes autores como Lamb *et al*, 2001; Bavegems *et al*, 2005; Sleeper *et al*, 2013; Jepsen-Grant *et al*, 2013; Estrada & Alvarez, 2016, lo han establecido específico a ciertas razas de perros; así como se observa una cardiomegalia, se puede evaluar el estado del parénquima pulmonar, siendo este uno de los órganos más afectados por la insuficiencia cardiaca congestiva consecuente a la CMD.

En este punto es importante recordar que la mayoría de las pruebas no son específicas de la enfermedad, pero ciertas alteraciones encontradas en ellas, si son características; por lo tanto para realizar un diagnóstico sobre un animal, que este en las primeras etapas de la CMD, será difícil (Meurs, 2005; Fuentes, 2012), pero no imposible, puesto que, gracias a los estudios realizados han concluido que, la monitorización Holter a razas predisponentes como Dobermans y Boxer, han mostrado cambios, como los complejos prematuros ventriculares, en los que se ha establecido que a partir de 50 CPV al dia (Miller, 2005) predice el desarrollo de la enfermedad en estos perros; por

lo que el médico veterinario debería recomendar a los propietarios de las razas predisponentes a esta patología, a realizar por lo menos un estudio de monitorización Holter entre los 6 y 12 meses de edad, para poder prevenir el avance de la enfermedad. Mientras que con la llegada de la ecocardiografía como método diagnóstico no invasivo, que permite observar el corazón en tiempo real, según lo encontrado en los diferentes estudios, ha sido considerada como la prueba diagnóstica más específica, sensible y al alcance del veterinario para el diagnóstico de la cardiomiopatía dilatada canina idiopática, tanto en fases subclínicas como en fases avanzadas. La evaluación ecocardiográfica puede considerarse subjetiva al operador, como el grosor de las paredes ventriculares, el diámetro ventricular, y por lo tanto, la dilatación y volumen; sin embargo, esta herramienta diagnóstica, permite cuantificar estas características y por lo tanto dar un valor numérico o porcentual al funcionamiento cardiaco, puesto que se determina la fracción de eyección y acortamiento (Mucha, 2007; Bajali et al, 2016), las cuales indican la capacidad contráctil del corazón valorado; teniendo en cuenta los rangos ya estandarizados como anormales (déficit contráctil FA = <28%).

A partir de esto, es fundamental conocer los tipos de ecocardiografía e identificar que nos aporta cada uno, por ejemplo, tanto modo M y modo B, permiten medir los diámetros ventriculares, el espesor de las paredes y la motilidad de las válvulas mitral y aórtica en sístole y en diástole, los cuales se traducen en contractilidad miocárdica, y capacidad de eyección (Atkins, 2009); importante diferenciar que el modo B o bidimensional, se visualiza como tal la forma del corazón, largo y ancho, y es donde el operador puede evaluar de manera subjetiva (cualitativo) y también cuantitativo, mientras que el Modo M o unidimensional es estrictamente cuantitativo, por ello autores como Belerenian *et al* (2009) lo ven como una ventaja, la cual permite tener veracidad en las mediciones obtenidas de una estructura en especial. Por otra parte, la ecocardiografía Doopler según su técnica, espectral o flujo a color, da en detalle la funcionabilidad cardiaca, a partir de volúmenes y velocidad de flujo, presiones de las cámaras cardiacas y gasto cardiaco, en las cuales hay evidente alteración en la CMD; así mismo, el doopler a color permite visualizar la alteración del flujo, el cual deja de ser lineal, y manifiesta una turbulencia entre las cámaras, lo que se traduce en una regurgitación, es decir una insuficiencia valvular, que puede ser observada en animales con CMD, consecuente a la gran distensión ventricular, por sobre carga de volumen, e incluso cambios de remodelación cardiaca (fibrosis).

El tratamiento de la CMD por ser una enfermedad considerada idiopática, está muy sujeto a la prevención o resolución de los signos clínicos. Por lo que el tratamiento de la CMD es controversial entre los autores, como el uso de fármacos antiarrítmicos, ya que debido a sus acciones inotrópicas negativas, un corazón que tiene como causa primaria la hipocontractibilidad, y que como mecanismo compensatorio aumenta la frecuencia cardiaca, y produce una alteración eléctrica (taquiarritmia, fibrilación auricular o complejos prematuros ventriculares), al tratar de controlarse con dichos fármacos, puede exacerbar la causa primaria, es decir, disminuir aún más la

contractibilidad y por ende el gasto cardiaco, hasta poder llevar a la muerte del animal, es por ello, que autores como Meurs, 2005 & Haggstrom, 2008, recomiendan la monitorización rigurosa de pacientes tratados con dichos medicamentos, mientras que autores como Fuentes en 2012, afirma que no hay una mejoría evidente en la calidad de vida del animal tratado con estos fármacos, mas sí, precipitan el desarrollo de la insuficiencia cardiaca congestiva; por lo tanto el médico veterinario debe adquirir su propio criterio frente a la administración de estos. Otro ángulo, a discutir, es el uso de inotrópicos positivos entre los que se destacan la digoxina, y el innovador pimobendan, que según los estudios encontrados, los dos actúan de manera beneficiosa en pacientes con CDM, sin embargo, cada uno tiene una desventaja frente al otro, por ejemplo, la digoxina, es un fármaco el cual puede acumularse y producir una intoxicación, generando arritmias severas, mientras que el pimobendan es muy efectivo, no se acumula, pero es de un alto costo económico, teniendo en cuenta esto, es importante saber que pacientes diagnosticados con CMD deben ser tratados de por vida.

Finalmente, el tiempo de supervivencia para pacientes con CMD a partir de su diagnóstico, han mostrado cierto rango de variabilidad, dependiendo tanto índices como la raza, valores ecocardiográficos y el tratamiento recibido. Como ya se ha mencionado, esta enfermedad es de difícil diagnóstico en etapas tempranas, por lo que, generalmente los animales llegan a consulta en un grado avanzado de la CMD, por lo tanto las tasas de supervivencia reportadas son de un porcentaje bajo, desde 7,5 (Sanderson, 2006) a 28-34% (Tidholm, 2006; Martin, 2010) a un 1 año, con tratamiento, siendo la tasa de mortalidad alta para pacientes diagnosticados y no tratados.

Es por ello que el médico veterinario debe estar en constante estudio y actualización de conocimientos, e incluso participar en investigación, para poder asumir de forma correcta casos de enfermedades como la Cardiomiopatía Dilatada Canina Idiopática.

7. CONCLUSIONES Y RECOMENDACIONES

- El correcto diagnóstico de la Cardiomiopatía Dilatada Canina, demuestra la importancia de un buen abordaje clínico por parte del Medico Veterinario, el cual de manera selectiva a partir del conocimiento de la enfermedad, se enfoca a la recopilación de información mediante una buena anamnesis, exploración física y elección acertada de pruebas diagnósticas.
- La incidencia de la Cardiomiopatía Dilatada Canina con respecto a otras patologías cardiacas, varía según la población y región estudiada, por ejemplo sobre la especie canina, la insuficiencia valvular crónica es una patología de alta la incidencia comparada a la CMD, sin embargo, si la población canina se reduce específicamente a ciertas razas como Doberman, Boxer, Wolfhound, Gran Danes, Cocker Spaniel, entre otras, la CMD aumenta

su incidencia; por otra parte en regiones costeras, la *Dirofilaria immitis* es la patología cardiaca más común.

- Debido a la falta de datos epidemiológicos acerca de patologías cardiacas en Colombia, queda claro que, los Médicos Veterinarios tenemos la tarea de reportar, tabular y publicar datos para aportar información a la comunidad veterinaria nacional.
- Los métodos más comunes para el diagnóstico de la Cardiomiopatía Dilatada Canina, son el Electrocardiograma, la Radiografía y la Ecocardiografia; aunque existen otros métodos como la monitorización Holter y medición de biomarcadores cardiacos, que suelen ser recomendados como una medida preventiva a caninos con predisposición a la enfermedad y que no manifiestan sintomatología.
- La ecocardiografía, es una de las pruebas más específicas para el diagnóstico de la cardiomiopatía dilatada canina, porque permite cuantificar la capacidad contráctil del corazón, mediante la Fracción de acortamiento.
- Caninos de razas predisponentes a esta enfermedad, deberían someterse por lo menos a un estudio de monitorización Holter y ecocardiografía entre los 6 y 12 meses de edad, para poder diagnosticar CMD asintomáticas y prevenir el desarrollo de la insuficiencia cardiaca congestiva en edad adulta.
- El uso de fármacos antiarrítmicos, es de rigurosa monitorización ya que por su acción inotrópica negativa, puede revertir las consecuencias de la compensación fisiológica y exacerbar la hipocontrabilidad cardiaca, llevando hasta la muerte del animal.
- El uso de inotrópicos positivos para el tratamiento de la CMD es fundamental, y su administración es indefinida. El pimobendan es el inotrópico positivo de elección para el tratamiento de la CMD, sin embargo, su costo es elevado, contrario a la digoxina, que también actúa de manera efectiva, es económica, pero es necesario la medición de concentración sérica, puesto que puede causar intoxicación.
- El tiempo de supervivencia para pacientes con CMD a partir de su diagnóstico y con tratamiento va desde los 4 meses a 24 meses, siendo un rango muy amplio, el cual depende de variables como la raza, valores ecocardiográficos, etapa de la enfermedad y tratamiento recibido.

BIBLIOGRAFIA

Atkins C, Bonagura J, Ettinger S, Fox P, Gordon S, Häggström J, Hamlin R, Keene B, Luis-Fuentes V, Stepien R. (2009) *Guidelines for the diagnosis and treatment of canine chronic valvular heart disease*. National Library of Medicine National Institutes of Health. Volumen 23, Páginas 1142-1150. DOI: 10.1111/j.1939-1676.2009.0392.x

Ayala A.M, Colimba V, Molsalve D, Olaya M, Pérez M. (2012) *Frecuencia de presentación de enfermedades cardiovasculares en caninos, en el Hospital Veterinario de la Universidad de Antioquia, en el primer semestre del año 2012.* Universidad de Antioquia, Medellín, Colombia.

Backus RC, Cohen G, Pion PD, Good KL, Rogers QR, Fascetti AJ (2003) *Taurine deficiency in Newfoundlands fed commercially available complete and balanced diets.* J Am Vet Med Assoc. Volumen 223. Número 8. Páginas 1130- 1136. doi.org/10.2460/javma.2003.223.1130

Bajali G.N, Subashini TS, Chidambaram N, (2016*) Detection and diagnosis of dilated cardiomyopathy and hypertrophic cardiomyopathy using image processing techniques*. Volumen 19. Páginas 1871- 1880. http://dx.doi.org/10.1016/j.jestch.2016.10.001

Bavegems V, Van Caelenberg A, Duchateau L, Sys SU, Van Bree H, De Rick A. (2005) *Vertebral heart size ranges specific for whippets.* Vet Radiol Ultrasound. Volumen 46 Numero 5. Páginas 400-403. doi: 10.1111/j.1740-8261.2005.00073.x

Belerenian G., Mucha C. & Camacho A. (2009*) Afecciones cardiovasculares en pequeños animales.* Capítulo 7. Ecocardiografía. Capítulo 20. Cardiomiopatía Dilatada Congestiva Canina. Segunda Edición. Intermedica. ISBN: 9789505553198

Boon A.J., (2011) *Veterinary Echocardiography*. Capítulo 2. The two- dimensional Echocardiographic exam. 2da Edición. Páginas 27- 38. ISBN: 9780813823850

Boswood A (2010) *Current Use of Pimobendan in Canine Patients with Heart Disease.* Volumen 40. Páginas 571- 580. doi:10.1016/j.cvsm.2010.04.003

Boswood, A. & C. Lamb. (2005). *Doppler ultrasound examination in dogs and cats.* Inpractice. Volumen 27 Páginas 286-292. http://dx.doi.org/10.1136/inpract.27.4.183

Buchanan JW (2000) *Vertebral scale system to measure heart size in radiographs.* Veterinary Clinics of North America Small Animal Pactice. Volumen 30. Páginas 379- 393.

Calderón K, Davila R, Gadivia C (2014*) Casuística de enfermedades cardiacas en caninos de la clínica de animales menores de la Facultad de Medicina Veterinaria, Universidad Nacional Mayor de San Marcos, durante el periodo 2007-2009.* Revista de Investigaciones Veterinarias del Perú. Volumen 25, No 3, Páginas 399- 405.

Calvert CA, Jacobs GJ, Smith DD (2000) *Association between results of ambulatory electrocardiography and development of cardiomyopathy during long-term follow-up of Doberman Pinschers.* J Am Vet Med Assoc. Volumen 216. Número 34–39.

Chetboul V, Tissier R. (2012) *Echocardiographic assessment of canine degenerative mitral valve disease*. Journal Veterinary Cardiology. Volumen 14. Páginas127- 148. doi.org/10.1016/j.jvc.2011.11.005

Chetboul V (2015) *Dilated Cardiomyopathy and Other Cardiomyopathies in Dogs.* Echocardiography of Acquired Cardiopathies. Páginas 181- 184. DOI 10.1016/B978-0-323-31650-7.00012-0

Cho K, Lee J, Kim Y. (2016) *Genetic variations leading to familial dilated cardiomyopathy*. Korean Society for Molecular and Cellular Biology. Volumen 39. Número 10. Páginas 722- 727. . DOI: 10.14348/molcells.2016.0061

Couto G., Nelson R., (2010) *Medicina Interna de Pequeños Animales*. Parte Uno Alteraciones del Sistema Cardiovascular. Cuarta Edición. Páginas 128- 134. ELSEVIER. España.

Cuenca G, (2012) *Cardiomiopatías: Miocardiopatía Dilatada.* Sociedad Colombiana de Cardiología. Capitulo VII. Páginas 635-636. Tomado de: scc.org.co/wp-content/uploads/2012/08/capitulo7.pdf

Cunningham J, Klein B (2014). *Fisiología Veterinaria.* Sección III: Fisiología Cardiovascular. Quinta Edición. Páginas 200- 206. ELSEVIER. España.

DeFrancesco, Rush J, Rozanski E, Hansen B, Keene B, Moore D, Atkins C. (2007) *Prospective clinical evaluation of an ELISA for B-type natriuretic peptide in the diagnosis of heart failure in dogs presenting with cough and dyspnea*. Journal Veterinary Interna Medical. Volumen 21. Páginas 243-250. doi/10.1111/j.1939-1676.2007.tb02956.x

Dukes-McEwan J, Borgarelli M, Tidholm A. (2003) *Guidelines for the Diagnosis of Canine Idiopathic Dilated Cardiomyopathy.* Journal of Veterinary Cardiology. Volumen 5. Páginas 7-19.

Egenvall A, Bonnett B, Häggström J. (2006) *Heart disease as a cause of death in insured Swedish dogs <10 years of age - data from 1995 to 2002.* Journal of Veterinary Interna Medical Volumen 20. Páginas 894-903. doi/10.1111/j.1939-1676.2006.tb01803.x

Estrada A & Alvarez S (2016) *Vertebral Heart Scale.* Cardiology. University of Florida. Clinician's brief Official Journal NAVC. Paginas 49- 53.

Ettinger S.J, Fledman E.C. (2002) *Obesidad. Tratado de medicina interna veterinaria enfermedades del perro y del gato*. 5° Edición. Volumen 1. Página 79. Inter-medica editorial.

Ferraris, S.R. (2007). *Ecocardiografía.* Capítulo 07. Páginas 130-174. En Belerenian G, Mucha C., Camacho A.A. & J. Manubens, (eds.). Afecciones cardiovasculares en pequeños animales. 2a Edición. W.B. Inter-Médica, España. ISBN: 9789505553198

Freeman L.M, Rush JE, Brown DJ (2001). *Relationship between circulating and dietary taurine concentrations in dogs with dilated cardiomyopathy*. Vet Therapeutics. Volumen 2. Página 370-378.

Freeman LM, Rush JE, Milbury PE. (2005*) Antioxidant status and biomarkers of oxidative stress in dogs with congestive heart failure.* Journal Veterinary Interna Medical Volumen 19. Páginas 537-54. DOI: 10.1111/j.1939-1676.2005.tb02724.x

Freeman L.M, Rush J.E. (2006). *Enfermedades cardiovasculares: influencia de la nutrición. Enciclopedia de la nutrición clínica canina*. Editorial Aniwa SAS. Páginas 335-361. Publicado IVIS. Tomado http://www.royalcanin.es/enciclopedia-nutricion-canina

Friedrichs KR, Harr KE, Freeman KP, Szladovits B, Walton RM, Barnhart KF, Blanco-Chavez J. (2012) *ASVCP reference interval guidelines: determination of de novo reference intervals in veterinary species and other related topics.* Vet Clin Pathol. Volumen 41. Páginas 441- 453. doi/10.1111/vcp.12006

Fuentes V (2012) *Management of canine dilated cardiomyophaty*. Proceedings of the International Congress of the Italian Association of Companion Animal Veterinarians. Reprinted in the IVIS-NAVC. Páginas 227- 228.

Gentile- Solomon J & Abbott J. (2016). *Conventional echocardiographic assessment of the canine right hear: reference intervals and repeatability.* Journal of Veterinary Cardiology. Volumen 18. Páginas 234- 247. doi.org/10.1016/j.jvc.2016.05.002

Gómez L, Tarazona S; Orozco Sonia (2008) *Cardiomiopatía dilatada en un cachorro. Reporte de un caso.* Revista Colombiana de Ciencias Pecuarias. Volumen 21. Páginas 413-419.

Granados-Riveros JT, Ghosh TK, Pope M, Bu'Lock F, Thornborough C, Eason J, Kirk EP, Fatkin D, Feneley MP, Harvey RP, Armour JA, David J (2010) *Alpha-cardiac myosin heavy chain (MYH6) mutations affecting myofibril formation are associated with congenital heart defects*. Human Molecular Genetics. Volumen 19. Número 20. Páginas 4007- 4016. https://doi.org/10.1093/hmg/ddq315

Hanggtrom J (2008) *Dilated cardiomyophaty in Dogs: Diagnosis and treatment.* Proceedings of the 33rd World Small Animal Veterinary Congress. Reprinted in IVIS. Páginas 109- 111.

Hereros J & Trainini J. (2011) *¿El corazón es una bomba de succión?* Revista Argentina de cardiologia. Volumen 79. Número 1. Paginas 39- 45.

Hill J, Lavandero S, Rothermel B. (2012) *Autophagy in Cardiac Physiology and Disease.* Volumen 1. Páginas 405- 422. https://doi.org/10.1016/B978-0-12-381510-1.00030-2

Hogan D (2004) *Congestive Hearth Failure in the Dogs.* Cardiology. Clinician's brief Official Journal NAVC. Paginas 31- 35.

Hogan D (2008) *Cardiac Examination & History.* Cardiology. Clinician's brief Official Journal NAVC. Paginas 27- 33.

Ito T, Kimura Y, Uozumi Y, Takai M, Muraoka S, Matsuda T, Ueki K, Yoshiyama M, Ikawa M, Okabe M, Schaffer S, Fujio Y, Azuma J. (2008) *Taurine depletion caused by knocking out the taurine transporter gene leads to cardiomyopathy with cardiac atrophy.* Journal of molecular and cellular cardiology. Volumen 44. Páginas 927-937. doi:10.1016/j.yjmcc.2008.03.001

Jepsen-Grant K, Pollard RE, Johnson LR. (2013) *Vertebral heart scores in eight dog breeds*. Vet Radiol Ultrasound. Volumen 54, Numero 1. Páginas 3-8. doi: 10.1111/j.1740-8261.2012.01976.x

Kittleson M & Kienle R. (2000) *Medicina Cardiovascular de Pequeños Animales. Radiografía del Sistema cardiovascular.* Multimedica. ISBN 1200-755-966. Páginas 47- 71

Klos M, Mundada L, Banerjee I, Morgenster S, Myers S, Leone M, Kleid M, Herron T, & Devaney E (2017) *Altered myocyte contractility and calcium homeostasis in alpha-myosin heavy chain point mutations linked to familial dilated cardiomyopathy*. ELSEVIER. Volumen 615. Páginas 53- 60. http://dx.doi.org/10.1016/j.abb.2016.12.007

Lamb CR, Wikeley H, Boswood A, Pfeiffer DU. (2001) *Use of breed-specific ranges for the vertebral heart scale as an aid to the radiographic diagnosis of cardiac disease in dogs.* Vet Rec. Volumen 148 Numero 23. Páginas 707-711. http://dx.doi.org/10.1136/vr.148.23.707

Lobo, L. L. e Pereira, R. (2002) *Canine dilated cardiomyopat*hy. Revista Portuguesa de Ciencias Veterinarias. Volumen 97. Páginas 153-159.

López- Álvarez J, Fonfara S, Pedro BB, Stephenson H, Cripps P, Dukes- McEvan J. (2011) *Assessment of mechanical ventricular synchrony in Doberman Pinschers with dilated cardiomyopathy*. Journal of Veterinary Cardiology. Volumen 13. Páginas 183- 195. doi:10.1016/j.jvc.2011.05.003

Martin M, Stafford M, Johnson G & Celona B. (2009) *Canine dilated cardiomyopathy: a retrospective study of signalment, presentation and clinical findings in 369 cases.* Journal of Small Animal Practice. Volumen 50. Páginas 23-29. DOI: 10.1111/j.1748-5827.2008.00659.x

Martin M, Stafford M, Johnson G, Streghlau G, King J (2010) *Canine dilated cardiomyopathy: a retrospective study of prognostic findings in 367 clinical cases*. Journal of Small Animal Practice. Volumen 51. Páginas 428- 436. DOI: 10.1111/j.1748-5827.2010.00966.x

Martínez Y (2008) *Canine Dilated Cardiomyopathy*. Proceeding of the Southern European Veterinary Conference. SEVC. Reprinted IVIS. Vol 3. Numero 5. Páginas 116- 119

Mausberg T-B, Wess G, Simak J, Keller L, Drögemüller M, Drögemüller C, Webster MT, Stephenson H, Dukes-McEwan J, Leeb T. (2011). *A locus on chromosome 5 is associated with dilated cardiomyopathy in doberman pinschers*. LoS ONE. Volumen 6. Número 5. Páginas 200-242. /doi.org/10.1371/journal.pone.0020042

Meurs K (2005*) Canine dilated cardiomyopathy – insights into diagnosis and management.* Proceeding of the North American Veterinary Conference. Reprinted IVIS. Capitulo: Small Animal- Cardiology. Vol 5 (2) Páginas 119- 121.

Meurs KM, Lahmers S, Keene BW, White SN, Oyama MA, Mauceli E, Lindblad-Toh K. (2012). *A splice site mutation in a gene encoding for PDK4, a mitochondrial protein, is associated with the development of dilated cardiomyopathy in the Doberman pinscher.* Human Genetics. Volumen 131. Páginas 1319-1325. doi:10.1007/s00439-012-1158-2

Miller M (2005) *Canine Cariomyopathy: Dobermans, Boxers and More.* 50° Congresso Nazionale Multisala SCIVAC. Società culturale italiana Veterinari per animali da compagnia. Reprinted IVIS.Volmen 6. Páginas 55-58

Miller M & Gordon S (2007) *Canine Congestive Heart Failure*. Cardiology. The North American Veterinary Community. Clinician's brief Official Journal NAVC. Volumen 7. Paginas 31- 35

Misbach C, Lefebvre H, Concordet D, Gouni V, Trehiou-Sechi E, Petit A, Damoiseaux C, Leverrier A, Pouchelon J, Chetboul V. (2014) *Echocardiography and conventional Doppler examination in clinically healthy adult Cavalier King Charles Spaniels: Effect of body weight, age, and gender, and establishment of reference intervals.* Journal Of Veterinary Cardiology. http://dx.doi.org/10.1016/j.jvc.2014.03.001

Moonarmart W, Boswood A, Fuentes V, Brodbelt D, Souttar K, Elliott J. (2010*) N-terminal pro B-type natriuretic peptide and left ventricular diameter independently predict mortality in dogs with mitral valve disease.* Journal Small Animal Practice. Volumen 51. Número 2. Páginas 84-96. doi: 10.1111/j.1748-5827.2009.00889.x.

Mucha CJ. (2009). *Patologías cardiacas caninas: Incidencia e importancia clínica. Portal Cardiología Veterinaria*. Buenos Aires, Argentina. Tomado de: http://www.cardiologiaveterinaria.com/media/pdfs/Patologias%20cardiacas%20caninas%20incidencia%20y%20tratamientos.pdf

Mucha CJ, (2007) *Ecocardiografia en pequeños animales.* Acta Scienctiae Veterinariae. Volumen 35. Número 2. Paginas 291- 293

O´ Grady & O´ Sullivan (2004) *Dilated cardiomyopathy: an update.* ELSEVIER. Volumen 34. Páginas 1187–1207. doi:10.1016/j.cvsm.2004.05.009

Omaya M, Fox P, Rush J, Rozanski E, Lesser M. (2008) *Clinical utility of serum N-terminal pro-B-type natriuretic peptide concentration for identifying cardiac disease in dogs and assessing disease severity.* Journal of the American Veterinary Medical Association. Volumen 232. Páginas 1496-1503. doi: 10.2460/javma.232.10.1496

Omaya M, Sisson D, Prosek R, Bulmer B, Luethy M, Fuentes V. (2007) *Carvedilol in Dogs with Dilated Cardiomyopathy.* Journal Veterinary Interna Medical. Volumen 21. Páginas 1272- 1279. doi/10.1111/j.1939-1676.2007.tb01949.x

Owczarek-Lipska M, Mausberg T-B, Stephenson H, Dukes-McEwan J, Wess G, Leeb T. (2013). *A 16-bp deletion in the canine PDK4 gene is not associated with dilated cardiomyopathy in a European cohort of Doberman Pinschers.* Animal Genetics. Volumen 44. Páginas 121–239 DOI 10.1111/j.1365-2052.2012.02396.x

Philipp U, Vollmar A, Thomas A, Haggstrom J, Distl O. (2012) *Multiple quantitative trait loci (QTL) are causing dilated cardiomyopathy in Irish wolfhounds.* PLoS ONE. Volumen 7. Número 6. Páginas 36691. http://dx.doi.org/10.1371/journal.pone.0036691.

Pinto AC, & Iwasaki M. (2004) *Avaliação radiográfica da silhueta cardíaca pelo método de mensuração VHS (vertebral heart size) em cães da raça Poodle clinicamente normais.* Brazilian Journal of Veterinary Research and Animal Science. Volumen 41. Páginas 261-267.

Ponikowski P, Voors A, Anker S, Bueno H, Cleland J, Coats A, Falk V, Gonza´lez-Juanatey, Harjola G, Jankowska E, Jessup M, Linde C, Nihoyannopoulos P, Parissis J, Pieske B, Riley B, Rosano G, Ruilope L, Ruschitzka F, Rutten F, Meer D (2016) *ESC Guidelines for the diagnosis and treatment of acute and chronic heart failure.* European Heart Journal. Volumen 37. Número 27. Páginas 2129- 2200. doi:10.1093/eurheartj/ehw128

Poteet, B. (2008). *Radiology of the Heart*. En L. Tilley, F. Smith, Jr, M. Oyama, & M. Sleeper, *Manual of Canine and Feline Cardiology*. St. Louis, Missouri: Saunders elsevier. Capítulo 2. Páginas 33- 34. doi:10.1016/B978-141602398-2.10002-6

Prošek S, Sisson D, Oyama M, Solter P. (2007) *Distinguishing Cardiac and Noncardiac Dyspnea in 48 Dogs Using Plasma Atrial Natriuretic Factor, B-Type Natriuretic Factor, Endothelin, and Cardiac Troponin-I.* Journal Veterinary Interna Medical. Volumen 21. Páginas 238-242. doi/10.1111/j.1939-1676.2007.tb02955.x

Prošek S. (2015) *Small Animal Critical Care Medicine.* Cápitulo 42. *Canine cardiomyophaty.* Segunda Edicion. Paginas 225- 230.

Reyes K.J. & Rodriguez J.C, (2009) *Epidemiologia de la enfermedad cardiaca en caninos y felinos. Estudio retrospectivo de 1993 a 2008 en una clínica veterinaria representativa de la localidad de Usaquén - Bogotá*. (Tesis de pregrado) Universidad de la Salle, Bogotá, Colombia.

Richig J & Sleeper M. (2014) *Canine Electrocardiography. Chapter 3.* Electrocardiography of Laboratory Animals. Páginas 19- 57. https://doi.org/10.1016/B978-0-12-415936-5.00003-7

Rishniw M (2005) *Holter Monitors and Event Monitors.* Cardiology. The North American Veterinary Community. Clinician's brief Official Journal NAVC. Volumen 5. Número 1. Páginas 57-58.

Rivera M, Taléns-Visconti R, Salvador A, Bertomeu V, Miró V, García de Burgos, Climent V, Cortés A, Payá R, Pérez-Boscá J, Mainar L, Jordán A, Sogorb F, Cosín J, Mora V, Diago J, Marín F. (2004) *Hipertensión y valores de NT-proBNP. Su importancia en el diagnóstico de insuficiencia cardíaca.* Revista Española Cardiologia. Volumen 57. Número 05. Páginas 396-402. DOI: 10.1157/13061117

Rhodes S, (2012) *Idiopathic Dilated Cardiomyopathy in Dogs*. Veterinary Technician Vetlearn.com. VetFolio Journal NACV. Vol 4(2). Páginas 1- 6

Sanderson SL, Gross KL, Ogburn PN, Calvert C, Jacobs G, Lowry SR, Bird KA, Koehler LA, Swanson L. (2001) *Effects of dietary fat and L-carnitine on plasma and whole blood taurine concentrations and cardiac function in healthy dogs fed protein restricted diets.* Am J Vet Res. Volumen 62. Número 10. Páginas 1616–1623.

Sanderson L, (2006) *Taurine and Carnitine in Canine Cardiomyopathy.* Veterinary Clinics. Small Animal Practice. Volumen 35. Páginas 1325- 1345. DOI: 10.1016/j.cvsm.2006.08.010

Simpson S, Edwards J, Emes RD, Cobb MA, Mongan NP, Rutland CS. (2015) *A predictive model for canine dilated cardiomyopathy—a meta-analysis of Doberman Pinscher data.* PeerJ Volumen 3. Páginas 842. https://doi.org/10.7717/peerj.842

Singletary GE, Morris NA, Lynne O'Sullivan M, Gordon SG, Oyama MA. (2012) *Prospective evaluation of NT-proBNP assay to detect occult dilated cardiomyopathy and predict survival in Doberman Pinschers*. Journal of veterinary internal medicine. Volumen 26. Páginas 1330-1336. doi/10.1111/j.1939-1676.2012.1000.x

Sleeper MM, Roland R, Drobatz KJ. (2013). *Use of the vertebral heart scale for differentiation of cardiac and noncardiac causes of respiratory distress in cats: 67 cases (2002-2003).* JAVMA. Volumen 242. Número 3. Páginas 366-371. DOI: 10.2460/javma.242.3.366

Soares EC, Pereira GG, Petrus LC, Leomil M, Yamaki FL, Larsson M. (2010) *Survival and echocardiographic evaluation of dogs with idiopathic dilated cardiomyopathy treated with carvedilol.* Arquivo Brasileiro de Medicina Veterinária e Zootecnia. Volumen 62. Numero 3. Páginas 555- 563. http://dx.doi.org/10.1590/S0102-09352010000300009

Spitze AR, Wong DL, Rogers QR & Fascetti AJ. (2003) *Taurine concentrations in animal feed ingredients; cookking influences taurine content.* J Anim Physiol a Anim Nutr. Volumen 87. Páginas 251- 262. doi/10.1046/j.1439-0396.2003.00434.x

Summerfield N, Dukes-McEwan J, Swift S, et al. (2006) *Preclinical dilated cardiomyopathy in the dobermann.* Vet Rec Volumen 158. Páginas 742-743. http://dx.doi.org/10.1136/vr.158.21.742-b

Tadros R, Tom A, Fiset C, Nattel S. (2014) *Sex differences in cardiac electrophysiology and clinical arrhythmias: Epidemiology, therapeuties and mechanisms.* Canadian Journal of Cardiology. doi: 10.1016/j.cjca.2014.03.032.

Tidholm A, Haggstrom J, Borgarelli M, Tarducci A. (2001) *Canine idiopathic dilated cardiomyopathy. Part I: Aetiology, Clinical characteristics, epidemiology and pathology.* The veterinary jouurnal. Volumen 162. Páginas 92- 107. doi: 10.1053/tvjl.2001.0571

Tidholm A (2006) *Survival in dogs with dilated cardiomyopathy and congestive heart failure treated with digoxin, furosemide and propranolol: A retrospective study of 62 dogs.* Journal Veterinary Cardiology. Volumen 1. Páginas 41- 47. Doi:10.1016/j.jvc.2006.01.003

Tilley LP, Smith FW, Oyama MA, Sleeper MM. 2008. *Manual of canine and feline cardiology*. Cuarta Edición. Missouri: ElSEVIER. Páginas 443.

Visser L, Scansen B, Brown N, Schober K, Bonagura J. (2015) *Echocardiographic assessment of right ventricular systolic function in conscious healthy dogs follwing a single dose of pimobendan versus atenolol.* Journal of Veterinary Cardiology. http://dx.doi.org/10.1016/j.jvc.2015.04.001

Voigt J-U, Pedrizzetti G, Lysyansky P, Marwick TH, Houle H, Baumann R, Pedri S, Ito Y, Abe Y, Metz S, Song JH, Hamilton J, Sengupta PP, Kolias TJ, d'Hooge J, Aurigemma GP, Thomas JD, Badano LP. (2015) *Definitions for a common standard for 2D speckle tracking echocardiography: consensus document of the EACVI/ ASE/Industry Task Force to standardize deformation imaging.* European Heart Journal. Volumen 16. Páginas 1–11. doi:10.1093/ehjci/jeu184

Vollmar A, & Aupperle H. (2015) *Cardiac pathology in Irish wolfhounds with heart disease.* Journal Veterinary Cardiology. http://dx.doi.org/10.1016/j.jvc.2015.10.001

Vukasovic JL (2015) *Miocardiopatía dilatada: aspectos genéticos, infecciosos, inflamatorios y del sistema inmune*. Rev. Med. Clin. CONDES; Volumen 26. Número 2. Páginas 210-216. https://doi.org/10.1016/j.rmclc.2015.04.009

Wess G, Simak J, Mahling M, Hartmann K. (2010) *Cardiac troponin I in Doberman Pinschers with cardiomyopathy*. Journal of veterinary internal medicine. Volumen 24. Páginas 843-849. doi/10.1111/j.1939-1676.2010.0516.x

Wess J, Schulze, Butz V, Simak J, Killich M, Keller L, Maeurer J, & Hartmann K. (2010) *Prevalence of dilated cardiomyopathy in Doberman Pinschers in various age groups.* Journal Veterinary Interna Medical. Volumen 24. Páginas 533–538. doi/10.1111/j.1939-1676.2010.0479.x